

# Multi Detector Computed Tomographyにて術前診断し腹腔鏡下に治療した子宮広間膜裂孔ヘルニアの1例

著者	松井 俊樹, 玉置 久雄, 三田 孝行, 岩田 真, 加藤 憲治, 高橋 直樹, 春木 祐司
雑誌名	三重医学
巻	58
号	1
ページ	11-16
発行年	2015-03-25
その他のタイトル	A CASE OF INTERNAL HERNIA THROUGH A DEFECT OF THE BROAD LIGAMENT OF THE UTERUS DIAGNOSED BY MULTI DETECTOR COMPUTED TOMOGRAPHY AND TREATED BY LAPAROSCOPIC SURGERY
URL	<a href="http://hdl.handle.net/10076/14609">http://hdl.handle.net/10076/14609</a>

# Multi Detector Computed Tomographyにて 術前診断し腹腔鏡下に治療した子宮広間膜裂孔ヘルニアの1例

松井 俊樹, 玉置 久雄, 三田 孝行, 岩田 真  
加藤 憲治, 高橋 直樹, 春木 祐司

松阪中央総合病院 外科

A CASE OF INTERNAL HERNIA THROUGH A DEFECT OF THE BROAD LIGAMENT  
OF THE UTERUS DIAGNOSED BY MULTI DETECTOR COMPUTED TOMOGRAPHY  
AND TREATED BY LAPAROSCOPIC SURGERY

Toshiki MATSUI, Hisao TAMAKI, Takayuki SANDA, Makoto IWATA  
Kenji KATO, Naoki TAKAHASHI, Yuji HARUKI  
Departments of Surgery, Matsusaka Central General Hospital

## 要 旨

症例は40歳代, 女性. 手術歴はなし. 入院3日前より, 下腹部痛出現し, 入院前日夕に腹痛, 嘔吐等の症状増悪したため, 他院を受診した. 制吐剤等を処方され, 帰宅するも症状は改善せず, 翌日当院を受診した. Multi Detector Computed Tomography (以下MDCTと略記) 検査で骨盤右側に closed loop の形成を認め, 子宮の左側への偏位を認めた. また右側子宮広間膜において陥入腸管の腸間膜血管の集中像が確認できたことから, 右側子宮広間膜裂孔ヘルニアによるイレウスと術前診断し, 腹腔鏡下に緊急手術を施行した. 右子宮広間膜に直径約3cmの裂孔を認め, 同部に小腸が嵌頓し, 腸閉塞を呈していた. 愛護的に嵌頓腸管を整復し, 裂孔を縫合閉鎖した. 整復した腸管は壊死しておらず, 腸管切除は行わなかった. 子宮広間膜裂孔ヘルニアは稀ではあるが, 女性の腸閉塞発症原因として鑑別すべき骨盤部内ヘルニアの1つである. 今回我々はCT画像上の特徴と, 腹腔鏡下手術施行例について検討したため報告する.

**索引用語:** 子宮広間膜裂孔ヘルニア, 腹腔鏡下手術, イレウス

**Key Words:** internal hernia through a defect of the broad ligament of the uterus, laparoscopic surgery, ileus

## 本 文

症例：40歳代, 女性.

主訴：嘔吐, 下腹部痛.

家族歴：特記事項なし.

既往歴：特記事項なし.

分娩歴：2回, 第1子3,600g, 第2子2,950g. 第1子は吸引分娩で, 分娩の際恥骨結合が6cm離開し, その後整形外科にて1年間装具を着用し, 治療が行われた.

現病歴：入院3日前より, 下腹部痛出現し, 入院前日夕に腹痛, 嘔吐等の症状増悪したため, 他

院を受診した. 制吐剤等を処方され, 帰宅し経過観察していたが, 症状改善せず, 翌日当院を受診した.

入院時現症：身長149cm, 体重42kg, 体温37.4℃, 血圧142 / 96mmHg. 腹部は全体的に膨隆し, 下腹部に圧痛を認めるものの, 筋性防御はなく, 腫瘍は触知せず.

入院時血液検査所見：

WBC：6100/ $\mu$ l, CRP：0.02mg/dl, BUN：18mg/dl, CRE：0.62mg/dlと炎症反応, 脱水所見を認めなかった. また, その他の検査でも明らかな異常所見を認めなかった.

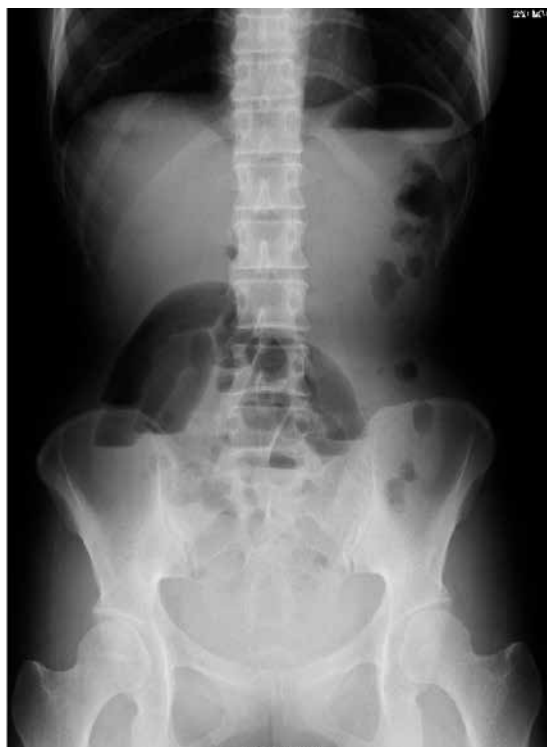

図1 小腸ガス及び鏡面像を認めた

腹部単純X線検査：小腸ガス及び鏡面像を認めた（図1）。

入院時腹部MDCT所見：右子宮広間膜に欠損を認め、同部位がヘルニア門となり、骨盤腔に小腸が陥入し、closed loopを形成していた。拡張した腸管により、子宮が左側、直腸が背側に圧排され、偏位していた。ヘルニア門において陥入腸管の腸間膜血管の集中像が確認できた（図2）。

以上より子宮広間膜裂孔ヘルニア（以下、本症と略記）と術前診断し、腹腔鏡下に手術を施行した。

術中所見：全身麻酔下、側臥位で手術を開始した。臍部よりopen methodで12mmのポートを挿入し、気腹を開始した。右側腹部より12mm、左側腹部より5mmのポートを挿入した。腹腔鏡で腹腔内を確認すると、少量漿液性の腹水を認め、骨盤内に拡張した小腸を認めた。頭低位とし、鉗子で腸管を頭側に圧排すると、子宮広間膜右側に拡張した腸管が陥入し嵌頓している様子が確認され、子宮広間膜裂孔ヘルニアと診断した（図3a）。愛護的に嵌頓腸管の整復を試みると、比較的容易整復可能であり、右子宮広間膜に直径約3cmの裂孔が確認された（図3b）。整復した腸管は壊死しておらず、腸管切除は行わなかった。裂孔を吸収糸で

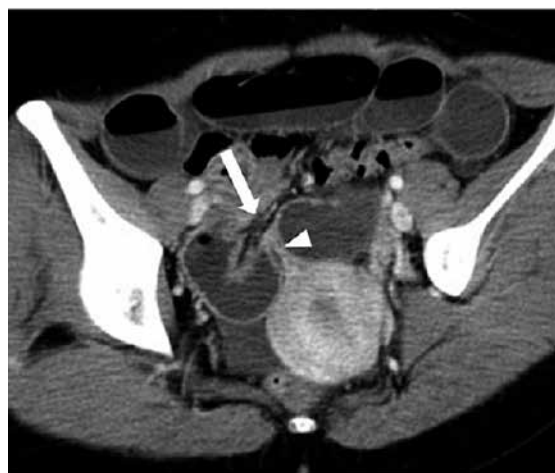

図2 右子宮広間膜（矢頭）に欠損を認め、同部位がヘルニア門（矢印）となり、骨盤腔に小腸が陥入している。子宮は左方に偏位し、ヘルニア門において陥入腸管の腸間膜血管の集中像が確認できる

4針縫合閉鎖した（図3c）。ドレーンは留置せず、トロカールを抜去し手術を終了した。手術時間1時43分、出血量は10gであった。

術後経過；術後経過は良好で、術後2日目より経口摂取が可能となり、術後8日目に退院となった。

## 考 察

内ヘルニアとは、Steinkeにより、腹壁の欠損部から発生する外ヘルニアとは対照的に、腹膜に存在する窩や孔の中に腹腔内臓器が陥入する状態と定義されている<sup>1)</sup>。内ヘルニアが原因で腸閉塞を発症する割合は、腸閉塞全体の約1%以下といわれており<sup>2, 3)</sup>、さらに子宮広間膜裂孔ヘルニアの発生頻度は内ヘルニア全体の1.6%<sup>4)</sup>であると考えられていることから、極めて稀な疾患と考えられる。内ヘルニアは異常裂孔へ腸管が陥入する「異常裂孔ヘルニア」と、陥凹部や嚢状部へ腸管が陥入する「腹膜窩ヘルニア」とに分類されており<sup>1)</sup>、子宮広間膜裂孔ヘルニアは前者に当たる。高橋ら<sup>5)</sup>による本邦での内ヘルニアの集計報告では、腹膜窩ヘルニアが約40%、異常裂孔ヘルニアが約60%とされており、内ヘルニアの原因となった異常裂孔は頻度順に、小腸間膜裂孔、結腸間膜裂孔、大網裂孔、子宮広間膜裂孔と報告されている。

子宮広間膜裂孔ヘルニアは、子宮広間膜に生じた異常裂孔をヘルニア門とする異常裂孔ヘルニアであり、子宮広間膜の前葉と後葉を貫く Fenestra

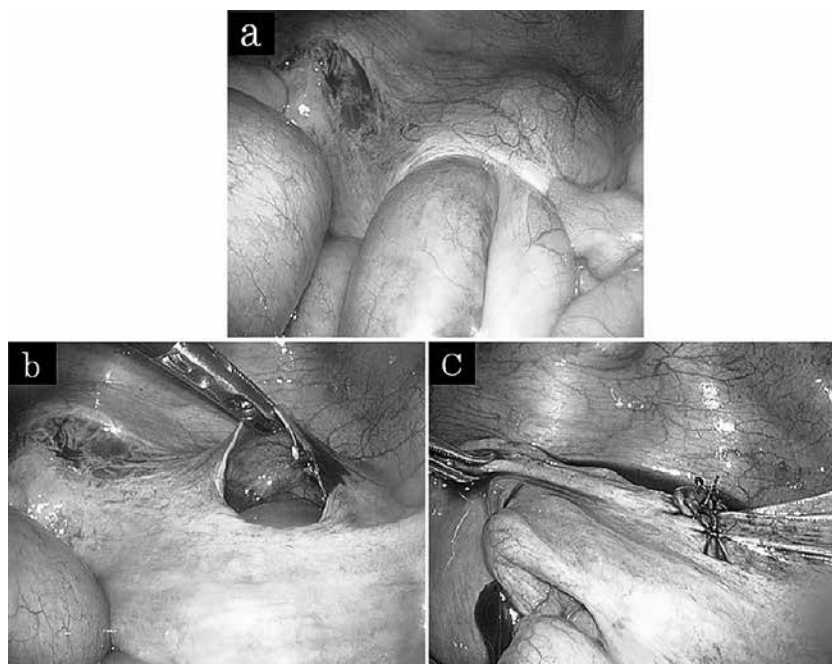


図3 a: 子宮広間膜右側に小腸が陥入し、嵌頓している様子が確認された。  
 b: 愛護的に嵌頓腸管を整復すると、子宮広間膜に直径約3cmの裂孔を認めた。  
 c: 裂孔を吸収糸で縫合閉鎖した。

typeと、子宮広間膜の前葉と後葉の間に嚢を形成する Pouch type とに分類される<sup>6)</sup>。本邦報告70例の集計では、90%が Fenestra type であったとされている<sup>7)</sup>。

異常裂孔の成因については不明であるが、1934年に Hunt<sup>6)</sup> は①先天異常、②妊娠、出産、重労働による外力に伴う裂傷、③産婦人科的感染による組織の癒着や歪み、④加齢による靭帯の弾性力低下を子宮広間膜裂孔ヘルニアの成因として挙げている。しかし腹部手術の増加した現代において既往の手術操作の影響も無視できないため、少なくとも上記成因に既往手術の影響を加えるべきであり、成因はより複雑化している。

自験例について考察すると、子宮広間膜の裂孔の形態は Fenestra type であった。また成因については、比較的若年で手術既往はなく、婦人科的感染もなかったため、先天異常ないし妊娠、出産、重労働による外力に伴う裂傷が成因として挙げられ、特に第1子出産時に際恥骨結合が6cm離開するほどの強い外力がかかったことが原因である可能性が高いものと考えられた。

一般に術前診断をつけることは困難で、術前正診率は4.3~10.4%とされている<sup>7,8)</sup>。その理由として、本疾患自体があまり認識されていないこと、イ

レウス症状以外に特徴的な症状を有さないことが考えられる。診断にはCTが有用とされており、本症の画像所見として①拡張した小腸ループが Douglas 窩に存在、②拡張小腸による子宮の腹側への圧排、S状結腸、直腸の背側への圧排、③拡張した腸間膜血管の患側への集中像が特徴的とされている<sup>9,10)</sup>。しかし②の子宮の偏位の仕方については、バリエーションがあると考えられ、Suzukiら<sup>9)</sup>の報告した特徴の文言通りに考えると、特徴に合致しない症例が生じ、診断に際して問題が生じる可能性があると考えられる。

Suzukiら<sup>9)</sup>は経験した1症例の画像において確認された、本症の特徴を報告したわけであるが、その画像上の特徴は本症の診断において極めて有用であったため、その後の症例報告でしばしば引用され、本症に特徴的な画像所見と認識されつつあるように思われる。しかし正確に診断を行うためにも、画像上の特徴をより普遍的なものにすべきと我々は考え、以下に考察を述べる。

Suzukiら<sup>9)</sup>の症例は、小腸が腹側から背側へ陥入しており、陥入した腸管の量も比較的多い症例であった。しかし腸管が背側から腹側へ陥入する可能性もあり、その場合子宮は腹側ではなく、背側に偏位するはずである<sup>11)</sup>。また陥入した腸管の

量が少なければ子宮は患側とは対側に偏位し、多くの腸管が陥入した場合は腸管により骨盤腔内が占拠され、子宮が腹側ないしは背側に偏位するものと考えられる。以上から②の「拡張小腸による子宮の腹側への圧排」を腹側へと限定するのではなく、「拡張小腸による圧排で子宮の偏位がみられ、その偏位の仕方は腸管の陥入方向と量により変化する」とした方が、より普遍的な画像所見となるのではないかと考えられた。自験例では子宮は患側とは対側に偏位しており、腹側への偏位ではないが、それは上記考察で示したように陥入腸管が少量であったためと考えられ、前述の画像上の特徴の1つである「拡張小腸による子宮の腹側への圧排、S状結腸、直腸の背側への圧排」とほぼ同義と考えられた。したがって自験例では、3つの画像上の特徴のすべてが確認でき、術前に診断に至ることが可能であった。

治療は陥入腸管の整復と異常裂孔の縫合閉鎖あるいは子宮広間膜の切開による解放であり、最近では腹腔鏡下手術の報告例も散見されている。内ヘルニアに対する鏡視下手術は、腸切除を行わなければ、術創はポート創のみとなり、低侵襲で非常に有用である。本症に対し、鏡視下手術を施行した既報告例について検討すべく、医学中央雑誌で1983年～2014年の期間で、キーワードを「子宮広間膜裂孔ヘルニア」、「腹腔鏡」とし、本邦報告例を検索したところ（会議録除く）、21例<sup>8, 11-30)</sup>の報告を認めた（表1）。それら既報告例に自験例を加えた22例について、臨床病態を検討した。

腸管切除やヘルニア門の縫合のために開腹移行した症例が7例あり、腹腔鏡下に手術を完遂できた症例は15例（68.1%）であった。術前正診できた症例は22例中14例（63.6%、子宮広間膜裂孔ヘルニアの再発例含む）であり、この確率は前述の診断率4.3～10.4%と比して、非常に高い割合であることが分かる。また早期診断できなかつた症例でも、ロングチューブで腸管を減圧することにより、13例が鏡視下に手術が施行されていた。手術歴は22例中8例に認められており、必ずしも鏡視下手術の適応を除外する因子ではないのかもしれない。今回の検討をまとめると、①子宮広間膜裂孔ヘルニアの画像上の特徴を理解して術前診断し、状況が悪化する前に早期に治療に踏み切ること、②診断までに時間を要した場合は、ロングチュー

ブにて腸管を十分に減圧し、腹腔内操作の working spaceを確保することが、鏡視下手術で治療を完遂する上で重要と考えられた。自験例は、術前に診断しえたこと、身体所見および画像所見から腸管壊死の可能性が低いと考えられたことから鏡視下手術を選択し、治療を完遂することが可能であった。

女性特有の疾患である本症に対する鏡視下手術は、侵襲性のみならず整容性の観点からも非常に有用である。本症の画像上の特徴をよく理解すれば、早期に術前診断することが可能であり、鏡視下手術で治療を完遂できる可能性があると考えられた。

## 文 献

- 1) Steinke CR. Internal hernia. Arch Surg. 25 : 909-925 (1932)
- 2) Ghiassi S, Nguyen SQ, Divino CM, Byrn JC, Schlager A. Internal hernias: clinical findings, management, and outcomes in 49 nonbariatric cases. J Gastrointest Surg. 11 : 291-295 (2007)
- 3) Martin LC, Merkle EM, Thompson WM. Review of internal hernias: radiographic and clinical findings. Am J Roentgenol. 186 : 703-717 (2006)
- 4) 池内準次, 久保宏隆, 岩淵秀一. 内ヘルニア（嵌頓）. 武藤輝一編. 外科MOOK 35. 71-79. 東京, 金原出版（1984）
- 5) 高橋英世, 永井米次郎. 内ヘルニアによるイレウス. 小児外科. 12 : 447-453 (1980)
- 6) Hunt AB. Fenestrae and pouches in the broad ligament as an actual and potential cause of strangulated intra-abdominal hernia. Surg Gynecol Obstet. 58 : 906-913 (1934)
- 7) 河野文彰, 松田俊太郎, 種子田優司, 市成秀樹, 峯一彦, 柴田紘一郎. 子宮広間膜異常裂孔ヘルニアの1手術例. 日臨外会誌. 67 : 448-451 (2006)
- 8) 吉村文博, 古田晋平, 金谷誠一郎, 小森義之, 櫻井洋一, 宇山一朗. 腹腔鏡下手術にて診断・治療した子宮広間膜裂孔ヘルニアの1例. 日臨外会誌. 70 : 565-569 (2009)
- 9) Suzuki M, Takashima T, Funaki H, Uogishi M, Isobe T, Kanno S, Kuwahara M, Ushitani K,

表1 子宮広間膜裂孔ヘルニアに対して施行された腹腔鏡手術の本邦報告例

著者	年齢	経膈分娩/ 帝王切開	手術 既往	術前診断	入院後手術 までの日数	イレウス管 による減圧	腸切除	ポート 数	開腹移行 (理由)	ヘルニア門の処置	文献
1. 永田ら (1999)	73	0/1	なし	癒着性イレウス	5	あり	なし	4	なし	体内縫合+ヘルニア ステープラーによる閉鎖	12)
2. 宮川ら (2002)	33	3/0	なし	小腸捻転症による絞扼性イレウス	2	なし	なし	不明	あり (縫合)	縫合閉鎖	13)
3. 秋山ら (2003)	46	3/0	あり	イレウス	11	あり	あり	3	あり (腸管切除)	ヘルニアステープラー による閉鎖	14)
4. 中村ら (2004)	23	0/0	なし	内ヘルニアによる腸閉塞	9	あり	なし		あり (縫合)	縫合閉鎖	15)
5. 篠田ら (2005)	54	2/0	なし	子宮広間膜裂孔ヘルニア	0	なし	なし	3	なし	体内縫合閉鎖	11)
6. 河内ら (2007)	40代	0/0	なし	子宮広間膜裂孔ヘルニア	0	なし	なし	3	なし	体内縫合閉鎖	16)
7. 酒井ら (2007)	29	2/0	不明	子宮広間膜裂孔ヘルニア	5	あり	なし	3	なし	体内縫合閉鎖	17)
8. 小西ら (2007)	48	2/0	なし	イレウス	7	あり	なし	3	なし	体内縫合閉鎖	18)
9. 杉本ら (2007)	50代	不明	あり	子宮広間膜裂孔ヘルニア	5	あり	なし	不明	あり (腸管修復)	体内縫合閉鎖	19)
10. 山本ら (2008)	46	0/0	なし	子宮広間膜裂孔ヘルニア	不明	なし	なし	5	なし	体内縫合閉鎖	20)
11. 森内ら (2009)	50代	2/0	あり	内ヘルニアによる小腸イレウス	0	なし	なし	不明	あり (腸管観察)	エンドループによる閉鎖	21)
12. 吉村ら (2009)	60	2/0	あり	術後癒着性イレウス	7	あり	なし	3	なし	体内縫合閉鎖	8)
13. 千野ら (2009)	50代	3/0	なし	小腸イレウス	3	あり	なし	4	なし	体内縫合閉鎖	22)
14. 戸口ら (2009)	46	2/0	なし	子宮広間膜裂孔ヘルニア	0	なし	なし	3	なし	体内縫合閉鎖	23)
15. 清水ら (2009)	43	不明	なし	子宮広間膜裂孔ヘルニア	4	あり	なし	3	あり (嵌頓解除)	縫合閉鎖	24)
16. 愛洲ら (2010)	51	2/0	あり	子宮広間膜裂孔ヘルニア再発	0	なし	なし	3	なし	クリップによる閉鎖	25)
17. 小松ら (2010)	40	3/0	なし	子宮広間膜裂孔ヘルニア	14	あり	なし	3	なし	体内縫合閉鎖	26)
18. 赤松ら (2011)	47	2/0	あり	子宮広間膜裂孔ヘルニア	6	あり	なし	3	なし	体内縫合閉鎖	27)
19. 小網ら (2012)	40代	3/0	あり	子宮広間膜裂孔ヘルニア	0	なし	あり	3	あり (還納困難)	縫合閉鎖	28)
20. 鳥越ら (2013)	40	2/0	あり	子宮広間膜裂孔ヘルニア	0	あり	あり	2	なし	体内縫合縫合	29)
21. 成井ら (2013)	29	2/0	なし	子宮広間膜裂孔ヘルニア	10	あり	なし	1	なし	体内縫合閉鎖	30)
22. 自験例 (2014)	40	2/0	なし	子宮広間膜裂孔ヘルニア	0	なし	なし	3	なし	体内縫合閉鎖	自験例

- Fuchuh K. Radiologic imaging of herniation of the small bowel through a defect in the broad ligament. *Gastrointest Radiol.* **11**:102-104 (1986)
- 10) 諏訪勝仁, 柵瀬信太郎, 大東誠司, 佐久間行雄, 西尾剛毅, 桜井健司. CT診断が有用であった子宮広間膜ヘルニアの1例. *日臨外会誌.* **59**: 1654-1658 (1998)
  - 11) 篠田雅央, 高橋遍, 植田貴徳, 北山卓, 佐藤俊, 新谷史明. 術前に診断し腹腔鏡下に治療した子宮広間膜裂孔ヘルニアの1例. *日臨外会誌.* **66**: 2023-2027 (2005)
  - 12) 永田浩一, 廣田正樹, 加藤博之, 芳賀駿介, 河内保之, 梶原哲郎. 腹腔鏡下手術にて治療した子宮広間膜裂孔ヘルニアの1例. *日臨外会誌.* **60**: 2212-2217; (1999)
  - 13) 宮川公治, 高橋滋, 竹中温, 山岸久一. 子宮広間膜裂孔ヘルニアの1例. *日臨外会誌.* **63**: 193-197 (2002)
  - 14) 秋山有史, 大塚幸喜, 樋口太郎, 板橋哲也, 旭博史, 斎藤和好. 腹腔鏡補助下手術にて診断・治療した子宮広間膜裂孔ヘルニアの1例. *日臨外会誌.* **64**: 3199-3202 (2003)
  - 15) 中村吉貴, 大西律人, 塚本忠司, 脇田和幸, 浜辺豊, 石田武. 子宮広間膜裂孔ヘルニアの1例. *日臨外会誌.* **65**: 3038-3041 (2004)
  - 16) 河内保之, 牧野成人, 西村淳, 清水武昭. 術前CT検査にて診断し腹腔鏡下に手術した子宮広間膜裂孔ヘルニアの1例. *日鏡外会誌.* **12**: 67-70 (2006)
  - 17) 酒井健一, 藤原英利, 十川佳史, 安田健司, 林栄一, 野村秀明. 手術既往のないイレウスに対する腹腔鏡下手術—腹腔鏡下手術にて診断・治療した内ヘルニアの5例. *日鏡外会誌.* **12**: 93-98 (2007)
  - 18) 小西和哉, 児嶋哲文, 平口悦郎, 村上貴久, 松本讓. 腹腔鏡下手術にて診断・治療した子宮広間膜裂孔ヘルニアの1例. *臨と研.* **84**: 558-560 (2007)
  - 19) 杉本克己, 唐木洋一, 鈴木弘文, 林伸一, 山本和夫, 山森秀夫. 術前CT検査で診断し腹腔鏡下に手術施行した子宮広間膜裂孔ヘルニアの1例. *日臨外会誌.* **68**: 2343-2346 (2007)
  - 20) 山本紀彦, 細田洋平, 門田和之, 西原政好, 島田守, 岡博史. 腹腔鏡にて修復した子宮広間膜裂孔ヘルニアによるイレウスの1例. *日臨外会誌.* **69**: 928-931 (2008)
  - 21) 森内博紀, 菅和男, 伊藤信一郎, 千葉憲哉, 古川正人. 腹腔鏡補助下に整復しえた子宮広間膜裂孔ヘルニアの1例. *日鏡外会誌.* **14**: 37-41 (2009)
  - 22) 千野佳秀, 藤村昌樹, 佐藤功, 舛田誠二, 弓場孝郁, 一瀬真澄. 腹腔鏡下手術にて診断・治療し得た子宮広間膜裂孔ヘルニアの1症例. *日鏡外会誌.* **14**: 537-542 (2009)
  - 23) 戸口景介, 河島秀昭, 高梨節二, 吉田信, 檜山基矢, 石後岡正弘. 術前に診断し腹腔鏡手術が有用であった子宮広間膜裂孔ヘルニアの1例. *日臨外会誌.* **70**: 3166-3170 (2009)
  - 24) 清水孝王, 遠藤和彦. 術前CTで診断し腹腔鏡下手術にて治療しえた子宮広間膜裂孔ヘルニアの1例. *日外科系連会誌.* **34**: 974-978 (2009)
  - 25) 愛洲尚哉, 平岡邦彦, 上田泰弘, 中村吉貴, 山本隆久, 中井亨. 腹腔鏡下に手術した再発子宮広間膜裂孔ヘルニアの1例. *日鏡外会誌.* **15**: 213-217 (2010)
  - 26) 小松英明, 長寄寿矢, 柴田良仁, 山口広之. CTにて術前診断し腹腔鏡下に治療した左子宮広間膜裂孔ヘルニアの1例. *日臨外会誌.* **71**: 2997-3001 (2010)
  - 27) 赤松道成, 蔵下要, 古波倉史子, 伊志嶺朝成, 長濱正吉, 西巻正. 術前診断し, 腹腔鏡下手術を行った子宮広間膜裂孔ヘルニアの1例. *日臨外会誌.* **72**: 490-493 (2011)
  - 28) 小網博之, 亀山眞一郎, 伊志嶺朝成, 伊佐勉. 術前に診断しえた子宮広間膜裂孔ヘルニアの1例. *日腹部救急医会誌.* **32**: 1071-1074 (2012)
  - 29) 鳥越貴行, 沢津橋佑典, 荒瀬光一, 上原智仁, 山口幸二. Reduced port surgeryにて治療した子宮広間膜裂孔ヘルニアの1例. *日外科系連会誌.* **38**: 184-189 (2013)
  - 30) 成井諒子, 井上昌也. 単孔式腹腔鏡下に治療した右子宮広間膜裂孔ヘルニアの1例. *日腹部救急医会誌.* **33**: 1061-1065 (2013)