非観血的整復後に腹腔鏡下修復術を行った閉鎖孔ヘルニアの1例

田中　　穣，瀬木　祐樹，小松原春菜，野口　大介，市川　　健
河埜　道夫，近藤　昭信，長沼　達史
済生会松阪総合病院外科

A CASE OF ELECTIVE LAPAROSCOPIC HERNIA REPAIR FOR AN OBTURATOR HERNIA FOLLOWING MANUAL REDUCTION

Minoru TANAKA, Yuki SEGI, Haruna KOMATSUBARA, Daisuke NOGUCHI, Ken ICHIKAWA, Michio KOUNO, Akinobu KONDO, Tatsushi NAGANUMA
Department of Surgery, Saiseikai Matsusaka Hospital

要　　旨

症例：82歳女性．主訴：右大腿部痛，嘔吐．現病歴：約3年前から時々右大腿部痛を認めていた．4時間前から右大腿部痛，嘔吐が出現し受診した．身体所見ではHowship-Romberg徴候は陽性であった．腹部CTで右閉鎖孔ヘルニアと診断されたが，腸管虚血や腹膜炎を疑う所見がなかったため，用手的整復を行い4週間後に腹腔鏡下鼠径ヘルニア修復術（transabdominal preperitoneal repair：以下TAPP）を行った．術後経過は良好で約2年半を経過して再発を認めていない．閉鎖孔ヘルニアで嵌頓腸管虚血が否定的な場合は，非観血的整復後に待期的TAPPを行うことが，対側ヘルニア診断上で有用で，閉鎖孔背側の剥離と内閉鎖筋へメッシュシートの固定を行うことが再発防止に役立つと思われた．

キーワード：閉鎖孔ヘルニア，非観血的整復，腹腔鏡下鼠径ヘルニア修復術

緒　　言

閉鎖孔ヘルニアは高齢の痩せ型女性に多い疾患で，嵌頓をきたし緊急手術になる例が多いとされてきた．近年，非観血的に嵌頓を整復後に，待機的手術を行った報告が増加している．一方，閉鎖孔ヘルニアに対する定型的な術式はなく，様々な方法が行われているのが現状である[1-3]．

今回我々は非観血的整復後に腹腔鏡下鼠径ヘルニア修復術（transabdominal preperitoneal repair：以下TAPP）を行った閉鎖孔ヘルニアの1例を経験したので報告する．

症　　例

症例：82歳女性．

主訴：右大腿部痛，嘔吐．

既往歴：60歳高血圧．

現病歴：約3年前から時々右大腿部痛を認め，坐骨神経痛の診断で近医にて通院治療を受けていた．来院の4時間前から右大腿部痛，嘔吐が出現し当院救急外来を受診した．

来院時現症：身長129cm，体重31Kg，BMI 18.7Kg/m^{2}と痩せ型であった．体温36.3度，血圧154/94mmHg，脈拍74回/分，腹部は平坦軟で圧痛，反跳痛は認めず，Howship-Romberg徴候は陽性であった．

来院時血液検査所見：白血球が10,900/mm^{3}と軽度上昇していた以外に異常所見はみられなかった．

腹部CT検査所見：右恥骨筋と外閉鎖筋の間に消化管像を認め，右閉鎖孔ヘルニア嵌頓と診断された．腹腔内遊離ガス，腹水貯留など腹膜炎を疑

わせる所見やイレウス像は認めなかった（図1）．

以上より右閉鎖孔ヘルニア嵌頓と診断したが，症状出現後4時間と比較的短時間であり，腹部所見が軽微で腸管虚血や腹膜炎を疑わせる所見を認めなかったため用手的整復を行った．具体的には鼠径靭帯よりやや足側で大腿動脈内側を尾側から頭側に向かって愛護的に圧迫したところ，嵌頓腸管が還納される感触があり，大腿部痛も消失した．その後，腹部CTにて嵌頓が解除されたことを確認し，経過観察の目的で入院した．

入院後経過：嵌頓解除後から症状は消失し，全身状態も落ち着いていたため，患者希望で3日後に一時退院した．その後，閉鎖孔ヘルニアの根治手術目的で再入院し，初回入院から4週間後にTAPPを行った．

手術所見：腹腔鏡所見では右閉鎖孔には1cm大の陥凹を認めたが，腸管の陥入は認めず，他に併存ヘルニアも存在しなかった（図2）．腹膜前腔を剥離後に，腹膜側から閉鎖孔ヘルニア嚢を反転した後，ヘルニア嚢を腹膜前腔側に引き出して閉鎖孔を露出確認した．閉鎖孔に入る閉鎖動静脈，閉鎖神経を確認し，さらに閉鎖孔の背側で内閉鎖筋を露出しておいた（図3）．閉鎖孔とmyopectineal orifice（以下MPO）とを十分覆うように，15×10cmのポリプロピレンメッシュシートを展開し，横筋筋膜弓，腹直筋，クーパー靭帯，さらに内閉鎖筋にタッカーで固定した（図4）．

術後経過：術後のCTでは恥骨筋と外閉鎖筋の間に存在した軟部陰影は消失していた．また，術前に認められた右大腿部痛は消失し，術後約2年

図1　腹部CT検査所見
右恥骨筋と外閉鎖筋の間に消化管像を認め，右閉鎖孔ヘルニア嵌頓と診断された

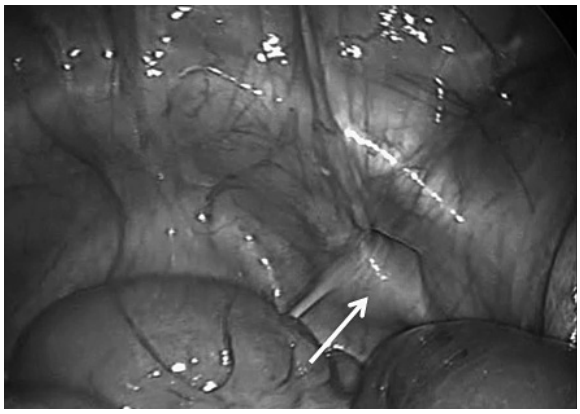

図2　腹腔鏡所見
腹腔鏡所見では右閉鎖孔には1cm大の陥凹（矢印）を認めたが，腸管の陥入は認めなかった

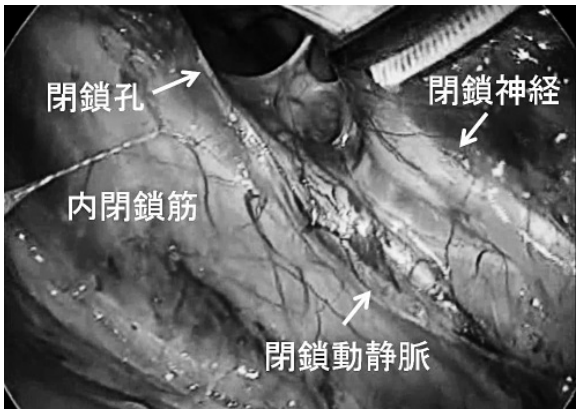

図3　手術所見
閉鎖動静脈および閉鎖神経を確認し，内閉鎖筋を露出した

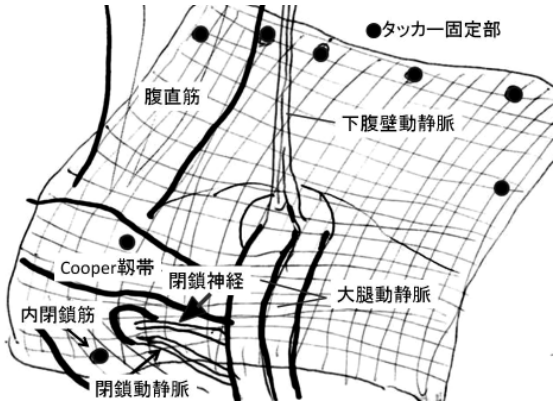

図4　メッシュ固定部位のシェーマ
メッシュシートを閉鎖孔とMPOを十分覆うように展開し，横筋筋膜弓，腹直筋，クーパー靭帯，さらに内閉鎖筋にタッカーで固定した

半が経過した現在，ヘルニア再発は認めていない．

考　　察

閉鎖孔ヘルニアは痩せ型の高齢女性に好発する比較的稀なヘルニアで，全ヘルニアの約1.0%を占める[4]．また本症は体表から確認し難いため，以前は術前診断が困難で原因不明の腸閉塞として緊急手術となることが多く，予後不良な疾患であるとされてきた．河野ら[5]は1995年から2000年までの閉鎖孔ヘルニアの本邦報告257例を集計検討し，超音波検査（以下US）とCTなどの画像診断の進歩によって82.9%が術前診断可能になったが，腸管切除率は49.8%，術後合併症発生率は11.6%，死亡率は3.9%と依然高率であったと報告しているが，その中に非観血的整復後に待期手術が行われたという記載はない．一方，近年では閉鎖孔ヘルニア嵌頓例に対し非観血的整復を行い，待期的に手術を行った症例の報告[1-3]が増加している．さらに登内ら[6]は発症から24時間以内の症例で明らかな腸管虚血や腹膜炎所見を認めなければ非観血的整復を試みて，整復不能例や腸管虚血，腹膜炎症例を対象として緊急手術を行うことを推奨している．

そこで，非観血的整復術後に手術を行った閉鎖孔ヘルニアの本邦報告例は医学中央雑誌で「閉鎖孔ヘルニア」，「嵌頓」，「整復」を検索用語として1983年～2015年の期間で検索したところ，40例の本邦報告を検索し得た．更にこれらの報告で引用されていた日野らの報告と自験例を加えた42例を検討した（表1）．これらについてみると，非観血的整復後に手術が行われた報告例は，2000年までは2例であったのに対し，2000年から2009年までは17件，2010年以降は22件と増加していた．年齢は40～106歳（平均83.3±10.9歳），男女比は1：20，BMIは11.2～21.4 Kg/m^2（平均17.0±2.5Kg/m^2），部位は右14例（51.9%），左6例（22.2%），両側7例（11.1%）であった．また術前の閉鎖孔ヘルニアの診断根拠となった診断法はCTが31例（93.9%），USが2例（6.1%）で，腸閉塞の所見を認めたものは16例（59.3%）であり，自験例においてもCTは有用であった．非観血的整復に関しては，発症から整復までの時間は1～54時間（平均15.6±17.7時間）で，整復方法は超音波ガイド下が28例（66.7%），用手的整復が11例（26.2%），経腟的整復が2例（4.8%），下肢屈伸運動が1例（2.4%）であった．自験例では鼠径靭帯よりやや足側で大腿動脈内側を尾側から頭側に向かって愛護的に圧迫したところ，嵌頓腸管が還納される感触があり，大腿部痛も消失した．整復後の合併症は皮下血腫 1例（3.0%）のみで，整復から手術までの期間は2時間から100日間（平均15.5±21.5日間）であった．手術は鼠径部切開法が32例（76.2%），腹腔鏡手術は9例（21.4%），開腹手術は1例（2.4%）に行われていた．また対側ヘルニアは9例に認められ，その診断契機は腹腔鏡が6例（66.7%）で，術前CT診断で両側ヘルニアと診断可能であったものは僅か1例（11.1%）であったことから，術前の画像診断で対側ヘルニアを指摘することは容易ではないものと思われた．

閉鎖孔ヘルニアをきたす患者では，鼠径ヘルニアや大腿ヘルニアの併発が多いとされている[7]．また閉鎖孔ヘルニアは全身の組織脆弱化が原因の一つであるため，潜在的に両側性疾患の可能性がある．さらに今回の検討で示されたように，対側ヘルニアの術前画像診断は困難であり，鼠径部切開法術後に対側再発をきたした報告例もみられたことから，全身状態が良好であれば腹腔鏡手術を選択することが，併存ヘルニアや対側ヘルニアの観察や治療が行える点において有用であると思われた．

一方，閉鎖孔ヘルニアに対する腹腔鏡手術に関しては，症例数が比較的少ないこともあり，標準的な方法が確立されていない．特にヘルニア門の処理については，閉鎖孔周囲腹膜の単純縫合閉鎖，閉鎖孔へのメッシュプラグの挿入，閉鎖孔のみをメッシュシートで覆う方法など[3, 8-16]様々である．メッシュプラグの閉鎖孔への挿入は閉鎖神経を圧迫する可能性がある[17]と報告されている．また閉鎖孔ヘルニアのヘルニア門処理において，閉鎖孔部腹膜の単純縫合閉鎖や子宮付属器のヘルニア門縫着などでは再発率が20%であったとの報告[18]や，閉鎖孔ヘルニアに対する腹腔鏡手術8例中3例（37.5%）に再発を認めたとの報告[19]もみられる．

以上のことから，閉鎖孔ヘルニアに対してTAPPを行う場合には，再発防止や術後神経障害を残さないことを念頭に置くべきである．特に再発防止の面で，閉鎖孔だけでなく，大腿輪・内外鼠径窩を含むMPOをメッシュシートで十分に覆う必要

表1　非観血的整復術後に手術を行った閉鎖孔ヘルニアの本邦報告42例

No.	報告者	報告年	雑誌、巻、頁	年齢	性別	診断法	発症から整復	整復法	整復から手術	手術法	対側ヘルニア
1	日野	1980	外科42:816	79	女	不明	不明	経腟的	不明	鼠径法	不明
2	船戸	1990	日消外会誌23:810	84	女	CT	1時間	経腟的	2時間	開腹	なし
3	大野	2000	消外23:1735	73	女	CT	8時間	USガイド	9日	鼠径法	なし
4	大野	2000	消外23:1735	74	女	CT	1時間	USガイド	100日	鼠径法	なし
5	藤江	2002	日臨外会誌63:2061	40	女	CT	3時間	USガイド	26日	鼠径法	なし
6	佐藤	2003	日鏡外会誌8:47	71	女	US	3時間	USガイド	14日	TAPP	術中診断
7	三田	2004	日臨外会誌65:2499	73	女	CT	不明	用手的	8日	鼠径法	なし
8	齊藤	2005	臨外60:797	87	男	CT	48時間	USガイド	7日	鼠径法	なし
9	山本	2005	日臨外会誌66:1485	81	女	CT	不明	用手的	8日	鼠径法	CTで診断
10	山本	2005	日臨外会誌66:1485	78	女	CT	2時間	用手的	5日	鼠径法	なし
11	長谷川	2006	新潟医会誌120:179	83	女	CT	48時間	用手的	4日	鼠径法	なし
12	遠藤	2008	手術62:1479	84	女	CT	4時間	用手的	不明	鼠径法	なし
13	田中	2009	日臨外会誌70:1572	82	女	CT	24時間	USガイド	不明	鼠径法	不明
14	田中	2009	日臨外会誌70:1572	87	女	US	3時間	USガイド	不明	鼠径法	不明
15	田中	2009	日臨外会誌70:1572	79	女	CT	1時間	用手的	不明	鼠径法	不明
16	田中	2009	日臨外会誌70:1572	85	女	CT	不明	用手的	不明	鼠径法	不明
17	田中	2009	日臨外会誌70:1572	85	女	CT	3時間	USガイド	不明	鼠径法	不明
18	田中	2009	日臨外会誌70:1572	80	女	CT	3時間	用手的	不明	鼠径法	不明
19	畠山	2009	新潟医会誌123:631	96	男	CT	16時間	USガイド	5日	TAPP	なし
20	杉山	2010	日消外会誌43:122	70	女	CT	2時間	USガイド	7日	鼠径法	なし
21	上村	2010	臨外65:1715	83	女	CT	22時間	USガイド	30日	鼠径法	なし
22	林	2011	新潟医会誌125:507	86	女	CT	2時間	USガイド	3日	鼠径法	なし
23	林	2011	新潟医会誌125:507	79	女	CT	30時間	USガイド	6日	鼠径法	なし
24	田中	2011	日腹救医会誌31:1093	106	女	CT	4時間	用手的	3日	鼠径法	なし
25	三上	2012	日腹救医会誌34:1191	77	女	不明	8時間	USガイド	不明	鼠径法	不明
26	三上	2012	日腹救医会誌34:1191	89	女	不明	48時間	USガイド	不明	鼠径法	不明
27	三上	2012	日腹救医会誌34:1191	84	女	不明	4時間	USガイド	不明	鼠径法	不明
28	三上	2012	日腹救医会誌34:1191	82	女	不明	2時間	USガイド	不明	鼠径法	不明
29	三上	2012	日腹救医会誌34:1191	91	女	不明	24時間	USガイド	不明	鼠径法	不明
30	三上	2012	日腹救医会誌34:1191	94	女	不明	48時間	USガイド	不明	鼠径法	不明
31	三上	2012	日腹救医会誌34:1191	98	女	不明	48時間	USガイド	不明	鼠径法	不明
32	三上	2012	日腹救医会誌34:1191	99	女	不明	4時間	USガイド	不明	鼠径法	不明
33	小林	2012	新潟医会誌126:161	95	女	CT	16時間	用手的	不明	TAPP	術中診断
34	川口	2012	日鏡外会誌17:779	91	女	CT	不明	下肢屈伸	3日	TEPP	なし
35	三上	2014	消外37:1481	72	女	CT	2時間	USガイド	不明	鼠径法	対側再発
36	三上	2014	消外37:1481	98	女	CT	54時間	USガイド	不明	鼠径法	対側再発
37	三上	2014	消外37:1481	66	女	CT	4時間	USガイド	不明	TAPP	術中診断
38	宮本	2014	日鏡外会誌19:257	87	女	CT	不明	USガイド	不明	TEPP	術中診断
39	蛭川	2014	日鏡外会誌19:715	89	女	CT	不明	USガイド	30日	TEPP	術中診断
40	蛭川	2014	日鏡外会誌19:715	87	女	CT	不明	USガイド	不明	TEPP	術中診断
41	杉山	2015	臨外70:355	93	女	CT	24時間	経腟的	14日	鼠径法	なし
42	自験例	2016		82	女	CT	4時間	用手的	28日	TAPP	なし

がある．自験例でもメッシュシートを留置するスペースを確保するために閉鎖孔背側の剥離を入念に行ったが，閉鎖孔から背側に十分な距離をとることは解剖学的に難しいため，通常TAPPにおいてタッカー固定を行う横筋筋膜弓，腹直筋，クーパー靭帯に加えて，内閉鎖筋にもタッカー固定を行った．それによって，閉鎖孔とMPOを十分にメッシュシートで覆い，メッシュシートのずれや捲れ上がりによる再発を防止することが可能となった．尚，メッシュシートを固定する際の閉鎖神経や閉鎖動静脈損傷を防止するために，これらを確実に同定し，閉鎖孔より外側にタッカー固定を行わないことも重要なポイントである．

閉鎖孔ヘルニアの術前診断にはCTが有用で，腸管虚血や腹膜炎を示唆する所見がなければ，非観血的整復を行ってから待期的手術を行うことが可能であり，さらに全身状態が良好であればTAPPを選択することが，対側ヘルニア診断の上で有用であると考えられた．また閉鎖孔ヘルニアにTAPPを行う場合には，閉鎖孔背側を十分に剥離して，閉鎖孔とMPOを十分にメッシュシートで覆い，通常TAPPで固定する箇所に加えて内閉鎖筋にもタッカー固定を行うことが，メッシュシートのずれや捲れ上がりによる再発を防止する上で肝要と考える．

文　　献

1）小林隆，蛭川浩史，佐藤洋樹，河合幸史，多田哲也，畠山勝義．非観血的用手整復後，待機的に腹腔鏡下修復術を施行した閉鎖孔ヘルニアの1例．新潟医会誌．**126**：161–166（2012）

2）藤江裕二郎，林田博人，天野正弘，高田俊明，大島進．超音波プローベによる整復後に待機的手術を行った閉鎖孔ヘルニアの1例．日臨外会誌．**63**：2061–2065（2002）

3）佐藤仁俊，舟塚雅英，徳久善弘，山本達人，安藤静一郎．超音波ガイド下に非観血的整復を行い，待機的に腹腔鏡下修復術を施行した閉鎖孔ヘルニアの1例．日鏡外会誌．**8**：47–51（2003）

4）Kammori M, Mafune K, Hirashima T, Kawahara M, Hashimoto M, Ogawa T, Ohta H, Hashimoto H, Kaminishi M. Fortythree cases of obturator herunia. Am J Surg. **187**：549–552（2004）

5）河野哲夫，日向理，本田勇二．閉鎖孔ヘルニア－最近6年間の本邦報告257 例の集計検討．日臨外会誌．**63**：1847–1852（2002）

6）登内晶子．閉鎖孔ヘルニアの非観血的整復法の検討．日外科系連会誌．**40**：663–667（2015）

7）Yokoyama T, Kobayashi A, Kikuchi T, Hayashi K, Miyagawa S. Transabdominal preperitoneal repair for obturator hernia. World J Surg. **35**：2323–2327（2011）

8）畠山悟，小林孝，渡邊隆興，坂本武也．超音波ガイド下に整復後，待機的に腹腔鏡下修復術を施行した男性閉鎖孔ヘルニアの1例．新潟医会誌．**123**：631–635（2009）

9）川口孝二，泉公一，荒巻政憲．経腹的および腹膜外腔アプローチ併用による腹腔鏡下手術を行った閉鎖孔ヘルニアの1例．日鏡外会誌．**17**：779–782（2012）

10）宮本玲奈，水谷真，佐藤功，北薗巌，田畑智丈，藤村昌樹．閉鎖孔ヘルニア嵌頓に対して待機的に両側TEPを施行した1例．日鏡外会誌．**19**：257–262（2014）

11）蛭川浩史，岡村拓磨，佐藤洋樹．恥骨上切開による単孔式腹腔鏡下腹膜外アプローチで修復した両側閉鎖孔ヘルニアの2例．日鏡外会誌．**19**：715–721（2014）

12）三上和久，古田浩之，中村崇，斎藤典才．超音波ガイド下非観血的整復後に腹腔鏡下修復術（TAPP）を施行した閉鎖孔ヘルニアの1例．消外．**37**：1481–1484（2014）

13）高山哲郎，天田憲利，織井崇，菊地廣行，福森龍也，芳賀泉．生食注入法とmesh plugを用い腹腔鏡下修復術を施行した閉鎖孔ヘルニアの1例．手術．**60**：387–390（2006）

14）越智誠，漆原貴，亀岡稔，谷本新学，大平真裕，住元一夫．腹腔鏡で診断し腹膜前腔鏡下修復術を施行した両側閉鎖孔ヘルニア・大腿ヘルニアの1例．手術．**60**：381–386（2006）

15）三好康敬，鈴江ひとみ，坂東儀昭．閉鎖孔ヘルニアの診断と治療．外科治療．**100**：669–675（2009）

16）森亮太，服部浩次，内藤明広，寺下幸夫，斎藤慎一郎．腹腔鏡下手術にて治療したKugelパッチを用いた閉鎖孔ヘルニア手術の1例．手術．**63**：1593–1595（2009）

17）Stamatiou D, Skandalakis LJ, Zoras O, Miri-

las P. Obturator hernia revisited：surgical anatomy, embryology, diagnosis, and technique of repair. Am Surg. **77**：1147–1157（2011）

18）入澤友輔，輿石直樹，井上彬，平山和義，白井智子，絹田俊爾，渡部裕志，平井優，岡崎護，木嶋泰興．閉鎖孔ヘルニアに対するメッシュプラグの有用性－当院における閉鎖孔ヘルニア35例の検討－．北里医．**43**：45–49（2013）

19）厚井志郎，佐藤典宏，森泰寿，上原智仁，田村利尚，皆川紀剛，鳥越貴行，柴尾和徳，日暮愛一郎，山口幸二．閉鎖孔ヘルニア13例の検討．産業医大誌．**35**：273–277（2013）