成人に発症した原発性小腸軸捻転症の 1 例

著者	廣 純一郎，松本 好市，三木 誓雄，楠 正人
雑誌名	三重医学
巻	49
号	3/4
ページ	53-56
発行年	2006-03-25
その他のタイトル	A Case of Primary Small Bowel Volvulus in an Adult
URL	http://hdl.handle.net/10076/8275

成人に発症した原発性小腸軸捻転症の 1 例

廣　純一郎[1)]，松本　好市[2)]，三木　誓雄[1)]，楠　　正人[1)]

1) 三重大学大学院医学系研究科
生命医科学専攻病態修復医学講座
消化管小児外科学
2) 四日市社会保険病院外科

A Case of Primary Small Bowel Volvulus in an Adult

Junichiro HIRO[1)], Kouichi MATSUMOTO[2)], Chikao MIKI[1)], Masato KUSUNOKI[1)]

1) Department of Gastrointestinal and Pediatric Surgery,
Division of Reparative Medicine Institute of Life Science,
Mie University Graduate School of Medicine
2) Department of Surgery, Yokkaichi Social Insurance Hospital

要　　旨

症例は 32 歳女性．昼食 2 時間後に突然，臍周囲の腹痛が出現し，当院内科紹介入院．腹部所見で，臍周囲に軽度圧痛を認め，腹部 CT 検査にて限局性の小腸拡張を認めたが，鎮痛剤にて症状軽減し，経過観察となった．腹痛出現後から 10 時間後，腹痛の増悪，嘔吐，腹膜刺激症状が出現し外科紹介．急性腹症，絞扼性腸閉塞と診断し，症状出現より 12 時間後，緊急手術施行．回腸末端部分より 70cm の小腸が反時計周りに 720 度捻転し，壊死を認めた．壊死部分を含めた，回盲部切除術，端々吻合を施行．腹部に，癒着，腫瘍，憩室，解剖学的異常は認めず，原発性小腸軸捻転症と診断した．成人における原発性小腸捻転症は稀で，広範な小腸壊死から，致命的な経過をとる場合もある．急性腹症や，開腹歴のない腸閉塞症例では，腹部 CT 検査での Whirl sign など，本症の特徴的所見を念頭に入れ，早期診断，治療を行うことが重要であると考えられた．

索引用語：原発性小腸軸捻転症，Whirl 徴候，腹部 CT 検査

Key Words: primary small bowel volvulus, whirl sign, abdominal CT

緒　　言

腹部手術の既往のない腸閉塞のなかでも，成人の原発性小腸軸捻転症は稀であり[1)]，術前診断が困難な疾患である．今回，われわれは，成人に発症した原発性小腸軸捻転症の 1 例を経験したので文献的考察を加え報告する．

症　　例

患　者：32 歳の女性

主　訴：突然の腹痛

家族歴，既往歴：特記事項なし

現病歴：昼食後 2 時間後に，臍を中心とした突然の腹痛が出現し，近医を受診．腹痛精査目的にて当院内科に緊急入院となった．

入院時現症：身長 163cm，体重 49Kg，体温 37.4℃，血圧 130/55mmHg，脈拍 92 回/分，呼吸回数 16 回/分であった．腹部は，平坦で下腹部に軽度圧痛を認めたが，筋性防御は認めなかった．腸雑音は聴取されなかった．

入院時検査所見：軽度貧血と白血球増多を認めたが，CRP は正常値であった．生化学検査に異常所見は認めなかった（表 1）．

腹部単純 X 線所見：大腸ガスの減少と，下腹部に小腸ガスを認めたが，遊離ガスや鏡面像は認めなかった（図 1）．

腹部単純 CT 検査所見：右下腹部に，拡張した小腸と，少量の腹水を認めた（図 2）．

以上より，原因不明の腸閉塞と診断され，鎮痛剤にて腹痛が軽減したため，絶食安静による保存的

治療が行われた．

入院後経過：腹痛出現から 10 時間後より，下腹部膨満および腹痛，嘔吐が出現．筋性防御も認められたため外科紹介．腹部造影 CT 検査にて，下腹部に，拡張した小腸を認め，腸管壁は造影されなかった（図 3）．開腹歴が無いことから，索状物または，小腸捻転による絞扼性腸閉塞を疑い，腹痛出現から 12 時間後に緊急手術を施行した．

開腹所見：腹腔内は少量の血性腹水を認めた．回腸末端部から小腸の捻転を認め，壊死に陥っていた．壊死腸管は，著明な拡張と壁菲薄化を認め，腹腔内での捻転の解除が困難であったため，解除は行わずに，壊死腸管を含めた，回盲部切除術，端々吻合を施行した（図 4）．腹腔内には，捻転の誘因となる，癒着，腫瘍，憩室，解剖学的異常は認められず，原発性小腸軸捻転症による絞扼性腸閉塞と診断した．

表 1　入院時 血液検査所見

WBC	12000 /mm^3	T-Bil	0.8 mg/dl
RBC	428×10^4 /mm^3	ALP	150 IU/l
Hb	13.1 g/dl	γ-GTP	11 IU/l
Plt	17.5 /mm^3	BUN	12 mg/dl
		Cr	0.5 mg/dl
TP	7.7 g/dl	Na	141 mEq/l
Alb	5.3 g/dl	K	3.8 mEq/l
GOT	18 IU/l	Cl	101 mEq/l
GPT	19 IU/l		
LDH	177 IU/l	CRP	0 mg/dl

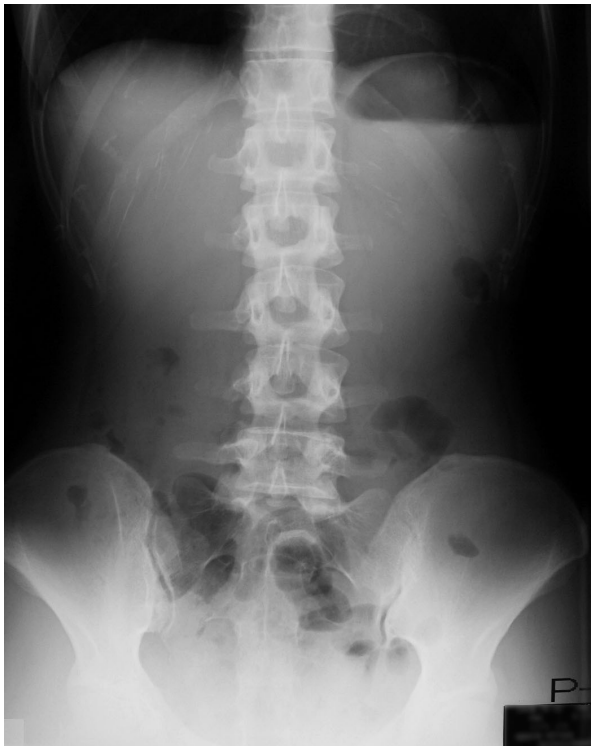

図 1　腹部単純 X 線検査
大腸ガスの減少と下腹部に小腸ガスを認める

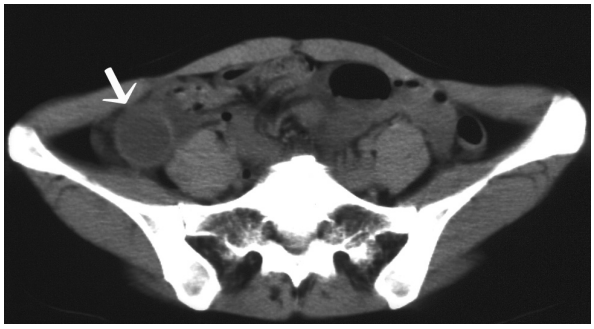

図 2　入院時腹部 CT 検査
右下腹部に拡張した小腸と少量の腹水を認める（↓）

図 3　外科転科時腹部 CT 検査
著明に拡張した小腸を認める

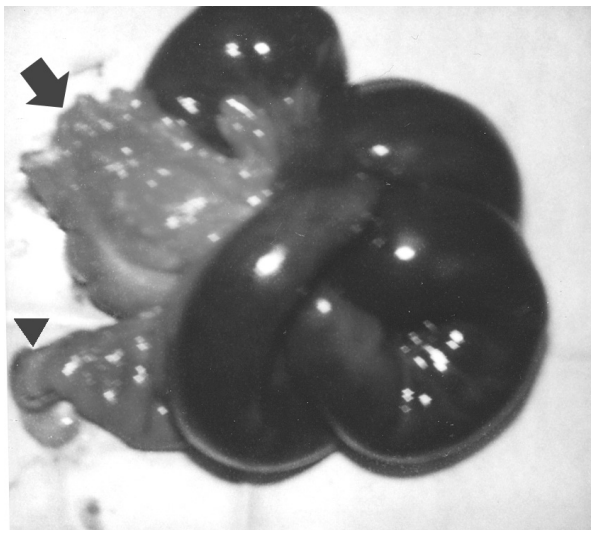

図 4　摘出標本 1
回腸末端より 720 度反時計方向に捻転し，腸管壊死を認めた．（↓：盲腸，▼：回腸）

図5　摘出標本2
回腸末端より，約70cmの小腸に壊死を認めた．

摘出標本肉眼所見：回腸末端部より約70cmの小腸が反時計周りに720度捻転し，壊死を認めた．腸管や腸間膜に索状物や腫瘍は認めなかった（図5）．

術後経過：術後経過は良好で，術後11日目に退院となった．

考　　察

小腸軸捻転症は，1）先天性：腸回転異常や腹膜固定不全などに起因する新生児腸軸捻転症，2）原発性：基礎疾患や解剖学的異常を認めない原因不明のもの，3）二次性：術後癒着，憩室，腫瘍，腸重積，ヘルニア，憩室炎などが原因のものに分類される[2]．

本邦での小腸軸捻転症の発生頻度は，腸閉塞手術例の1.2〜3.6%[3)4)]に認められ，中でも原発性小腸軸捻転症は，1979年より2004年までに自験例を含め50例[5)6)]の報告を認める．発症平均年齢は55歳（11歳〜92歳）で，男性にやや多い（58.7%）．捻転方向は，時計方向が64.7%であり，回転は360度が最も多かった[5]．

発生頻度は，インド，アフリカに高く，消化の悪い穀物を多量摂取して働く農夫や[7]，Ramadan（約1か月間，日の出から日没まで断食し，神に畏敬の念を表すイスラム教徒の習慣）中に多くみられることから[1]，異常な食習慣や過激な肉体労働による腸管の蠕動亢進が，腸管の生理的な回転範囲を逸脱し，発症するという指摘もある[7)8)]．しかし，自験例も含め，報告の多くが，異常な食習慣を認めないため，その原因は不明な点が多い[1)2)]．

症状は，腹痛，嘔吐，腹部膨満感などの腸閉塞症状が主体で，特徴的なものは認めない．また，捻転の範囲や程度で症状は異なり，急激にショック状態に至る例や[5)9)]，腹部所見が軽微なもの[10]，腹痛の増減を繰り返す例[11]や，自然解除例[12]など様々である．血液検査，腹部X線検査においても特徴的所見が乏しく，術前診断は困難な場合が多い．

小腸捻転症の診断には，腹部CT検査が有用とされ，特徴的所見として，腸間膜の血管を中心として腸管を渦巻状に巻き込んだ，Whirl signと呼ばれる像を示す[5)6)10)11)12)]．Whirl signは，形態上変化による所見で，腸管の組織学的変化とは無関係なため，画像による早期診断は可能であると考えられている[5)6)11)]．1995年以後の報告では，Whirl signを認め術前診断される報告が増加している[6)10)11)12)]．また，特徴的所見による迅速な診断により，腸管壊死に陥らず捻転解除のみで手術が終了している報告も増えており[6)12)]，腹部CT検査は，早期診断に有用な検査であると考えられる．

本症例をRetrospectiveに検証すると，臨床症状や腹部X線検査で，絞扼性腸閉塞を強く疑う所見が乏しかった，入院時のCTにて，拡張小腸から少し離れた腸間膜に，Whirl sign様の所見が認められており（図2），この時点で，診断が可能であったと考えられ，反省すべき点であったと思われる．

治療は，早急な手術的治療が原則であり，捻転部の解除，整復を行う．腸管の循環障害が可逆性の場合，捻転解除を行い，腸管壊死を認める場合は，腸切除が必要となる．

予後は，術前ショックを呈した症例や，大量小腸切除が必要となった場合は，死亡率が高く予後不良である[3)4)5)]．

小腸捻転症は，捻転による腸間膜血管の緊縛から比較的早期から腸管壊死が生じていることが推測される．特に開腹歴のない，腸閉塞症例は，本症の可能性を考慮し，腹部CT検査を含めた検査を行い，本症あるいは，絞扼性腸閉塞が疑われた場合は，できるかぎり早急に手術を行う必要があると考えられた．

文　　献

1) Roggo A, Ottinger LW . Acute small bowel volvulus in adults. A sporadic form of strangulated intestinal obstruction. Ann Surg **216**：135-141（1992）

2) Vaez-Zadeh K, Dutz W, Nowrooz-Zadeh N. Volvulus of the small intestine in adults：A study of predisposing factors. Ann Surg **169**：265-271（1969）

3) 磯谷正俊，北島正是，田近徹也，中神一人，太田敬，梶田正文，木下平，桜井恒久，蜂須賀喜多男．小腸捻転イレウス 23 例の検討．外科 **6**：557-562（1979）

4) 加納隆之，北村正次，岡本篤武，栗根康行，神前五郎．成人の小腸軸捻転症 4 例の検討．日臨外会 **49**：665-672（1988）

5) 本田晴康，津澤豊一，川田崇雄，熊谷嘉隆．成人にみられた原発性小腸軸捻転症の 1 例．日臨外会 **65**：112-116（2004）

6) 田崎達也，水流重樹，植田秀雄，熊谷元，谷本康信．超高齢者に発症した原発性小腸捻転症の 1 例．日臨外会 **65**：404-409（2004）

7) Tiwari VS, Gupta HC, Varma MM, Garg RK. Volvulus of the small intestine. Int Surg **67**：476-478（1982）

8) Duke JH Jr, Yar MS. Primary small bowel volvulus：cause and management. Arch Surg **112**：685-688（1977）

9) 松尾信昭，石倉宏恭，石原崇史,山本透，武山直志，田中孝也．成人原発性小腸軸捻転症の 1 例．日臨外会 **52**：134-136（1991）

10) 河崎千尋，南亮，安田和弘．画像診断が有効であった小腸捻転症の 1 例．日臨外会 **60**：1023-1028（1999）

11) 村上雅彦，伊藤洋二，荒瀬勉，牧田英俊，清水，富田康弘，上田和光，久保田和義，草野光夫．特徴的な CT 像より早期診断しえた原発性小腸軸捻転症の 1 例．日臨外会 **57**：1952-1955（1996）

12) 納谷一郎太，菊地秀，國井康男，山内英生．Whirl sign を呈し小腸軸捻転を疑われながら自然解除した 1 例．日腹部救急医会誌 **19**：1017-1020（1999）

（受付：2006. 1. 6 ）
（受理：2006. 2. 16）