イレウスで発症した静脈硬化性大腸炎の 1 例

著者	伊藤 秀樹，肥満 智紀，小西 尚巳，重盛 千香，木下 恒材，池田 哲也，本泉 誠
雑誌名	三重医学
巻	51
号	1-4
ページ	9-13
発行年	2008-03-25
その他のタイトル	A Case Report of Phlebosclerotic Colitis Presented with Bowel Obstruction
URL	http://hdl.handle.net/10076/9213

イレウスで発症した静脈硬化性大腸炎の1例

伊藤　秀樹，肥満　智紀，小西　尚巳，重盛　千香
木下　恒材，池田　哲也，本泉　　誠
三重県立総合医療センター外科

A Case Report of Phlebosclerotic Colitis Presented with Bowel Obstruction

Hideki ITO, Tomonori HIMAN, Naomi KONISHI, Chika SHIGEMORI
Tsuneki KINOSHITA, Tetsuya IKEDA, Makoto HONZUMI
Department of Surgery, Mie Prefectural General Medical Center

要　　旨

症例は51歳，男性．腹痛，嘔吐を主訴に受診し，イレウスと診断した．腹部単純X線写真で上行結腸の短軸方向に走る石灰化と，腹部CTでは上行結腸から横行結腸まで石灰化を伴う壁肥厚を認め，腸間膜付着側に線状，結節状の石灰化を認めた．注腸造影では上行結腸から横行結腸までの壁の硬化を認めた．大腸内視鏡所見では上行結腸から横行結腸にかけ粘膜面は暗青紫色で，糜爛，不整型の潰瘍も散在していた．また，静脈と思われる血管拡張像も認められた．また，回腸末端の粘膜面にも糜爛が散在していた．病理所見では粘膜固有層内の細～小動静脈群に高度な硝子様肥厚による狭窄，閉塞や石灰化を認め，静脈硬化性大腸炎と診断された．経過は順調で，現在，外来通院中である．

索引用語：静脈硬化性大腸炎，腸閉塞，虚血性腸病変，石灰化
Key Words: phlebosclerotic colitis, ileus, ischemic colitis, calcification

緒　　言

静脈硬化症による虚血性大腸炎は，1991年小山ら[1]により世界で初めて，報告され，その後，1993年岩下ら[2]が新しい疾患概念として提唱した．また2000年にはYaoら[3]により静脈硬化性大腸炎（phlebosclerotic colitis）と命名された．静脈硬化性大腸炎は，静脈硬化に起因した還流異常による虚血性大腸疾患で，報告例も少なく，非常に稀な疾患である．イレウスで発症し，保存的加療を行い自覚症状の改善を得た例を経験したので，文献的考察を加えて報告する．

症　　例

患者：51歳，男性
主訴：腹痛，嘔吐
既往歴：神経症，手術歴なし
家族歴：特記事項なし

現病歴：7ヶ月前と5ヶ月前に腹部全体の腹痛あり，いずれも浣腸で軽快していた．普段は毎食後排便があるが，入院前日の夕食時から排便なく，なんとなくおかしいと思っていたという．入院当日，腹部全体の腹痛と嘔吐あり，軽快せず，当院救急外来を受診した．

入院時現症：体格中等度，血圧153/106mmHg，脈拍90/分，整，体温36.6℃，腹部は膨満軟，腹部全体に圧痛，反跳痛を認めたが，筋性防御は認めなかった．腹部聴診で金属音を聴取した．

血液検査所見：WBC 15000/mm^3，（N:L 比96:4），CRP 0.61mg/d1，血糖129mg/d1，Na 132 mEq/l，Cl 96 mEq/l以外に異常を認めなかった．（Table 1）

腹部単純X線所見：小腸ガスと上行結腸の短軸に走る線状の石灰化を認めた．（図1）

腹部超音波所見：小腸の拡張と腸内容のto and froを示し，イレウスの所見であった．（図2）

腹部 CT 所見：小腸の拡張と腸内容の貯留あり．上行結腸から横行結腸にかけ腸内容の貯留及び石灰化を伴う壁肥厚を認め，腸間膜付着側に線状，結節状の石灰化を認めた．下行結腸より肛門側は虚脱していた．（図 3）

以上によりイレウスと診断し，絶食，NG 挿入，輸液などの保存的加療を開始した．

大腸閉塞による腸閉塞の可能性も考えられたため，ガストログラフィンによる注腸検査を行った．

ガストログラフィンによる注腸検査：大腸に狭窄を認めず，回腸まで造影され，器質的な大腸狭窄は否定された．（図 4）

Table 1　血液検査所見
WBC15000/㎣, (N:L比96:4), CRP0.61㎎/dl、血糖129㎎/dl, Na 132mEq/l, Cl 96mEq/l以外に異常を認めなかった．

CBC		γ-GTP	47IU／L
WBC	15000／㎣	CPK	111IU／L
RBC	545×10⁴／㎣	AMY	62IU／L
Hg	16.9g／dl	Na	132mEq／L
Ht	48%	K	4.1mEq／L
Plt	30.5×⁴／㎣	Cl	96mEq／L
N:L	96：4	BUN	12.4mg／dl
Biochemical		Cr	1.1mg／dl
TP	7.8g／dl	GLU	129mg／dl
Alb	5g／dl	CRP	0.61mg／dl
T-Bil	1.01mg／dl	免疫生化学検査	
AST	19IU／L	抗核抗体	陰性
ALT	28IU／L	MPO-ANCA	陰性
LDH	201IU／L	PR3-ANCA	陰性
ALP	264IU／L		

図 1　腹部単純 X 線所見
小腸ガスと上行結腸の短軸に走る線状の石灰化を認めた．

図 2　腹部超音波所見
小腸の拡張と腸内容のto&froを示し、イレウスの所見であった．

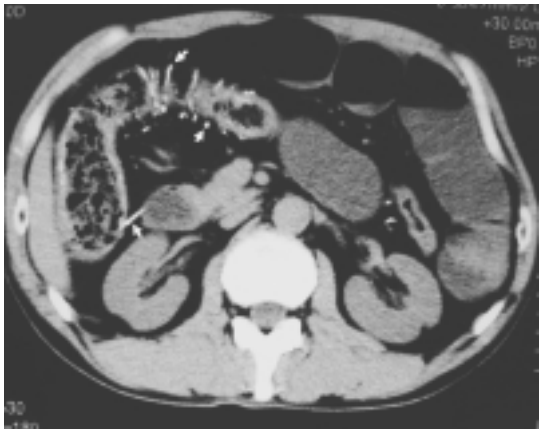

図 3　腹部CT所見
小腸の拡張と腸内容の貯留あり．上行結腸から横行結腸にかけ腸内容の貯留及び石灰化を伴う壁肥厚を認め，腸間膜付着側に線状，結節状の石灰化（⇒）を認めた．下行結腸より肛門側は虚脱していた．

ガストログラフィンによる注腸検査終了後，数時間以内に 4，5 回の排便があり，腹部平坦となり，腹痛，金属音共に軽快した．

上部消化管内視鏡所見：異常を認めなかった．

大腸内視鏡検査：上行結腸から横行結腸にかけ粘膜面は暗青色で，糜爛，不整型の潰瘍も散在していた．また，静脈と思われる血管拡張像も認められた．また，回腸末端の粘膜面にも糜爛が散在した．（図 5 a，b）

注腸検査：上行結腸から横行結腸にかけて，ハウストラの消失を認めた．（図 6）

病理組織学的所見：暗青紫色調粘膜より採取した生検標本は，粘膜固有層の細～小動静脈群に高度な硝子様肥厚による狭窄，閉塞や石灰化を認めた．（図 7 a,b）コンゴーレッド染色によりアミロイドーシスは否定された．

以上の臨床経過，画像所見より，イレウスの原因は静脈硬化性大腸炎と診断した．

経過は順調で，6 日後に退院し，1 年 4 ヵ月後の現在，外来通院中である．

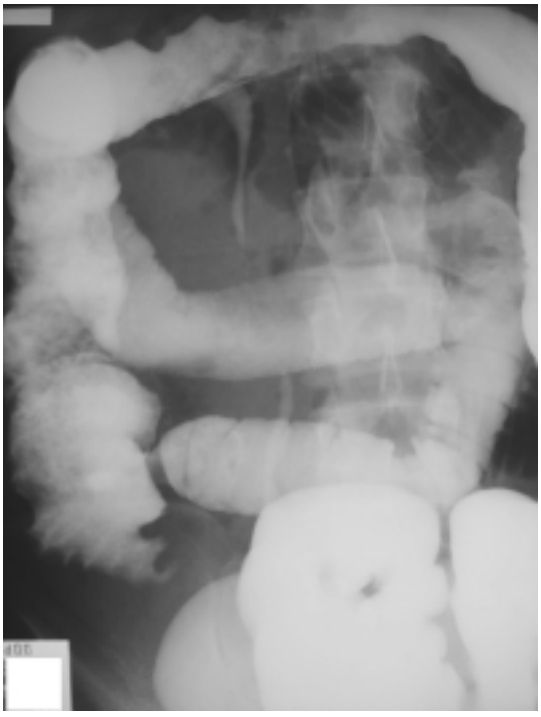

図 4　ガストログラフィンによる注腸検査
大腸に狭窄を認めず，回腸まで造影され，器質的な大腸狭窄は否定された．

考　　察

1991 年，小山ら[1] は“慢性的経過を呈した右側狭窄型虚血性大腸炎の 1 例”を報告し，従来の左側結腸に多い動脈性血流障害による虚血性大腸炎とは，病因・病態ともに異なる虚血性大腸炎の存在を初めて提示した．2000 年には Yao ら[3] が，病理学的特徴から静脈硬化性大腸炎と命名したが，その本態は，大腸壁及び腸間膜の静脈に生じた石灰化を伴う器質的変化であり，大腸に静脈還流不全または鬱血を来たし，その結果，大腸の組織学的変化，それに伴う諸症状を来たすものとされている．

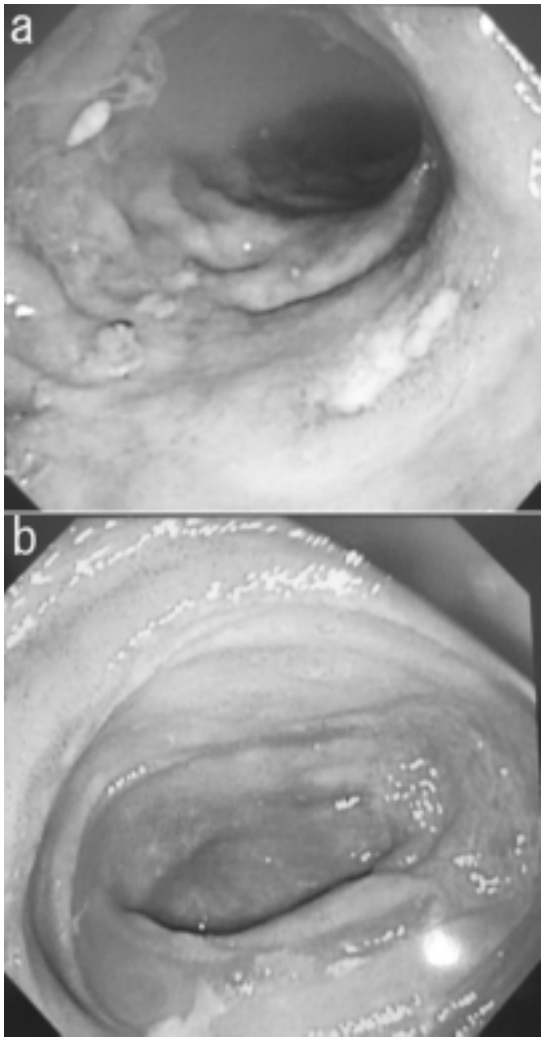

図 5　大腸内視鏡検査
上行結腸から横行結腸にかけ粘膜面は暗青色で，びらん，不整型の潰瘍も散在していた。また，静脈と思われる血管拡張像も認められた（図5a）．また，回腸末端の粘膜面にも糜爛が散在した（図5b）．

図 6　注腸検査
上行結腸から横行結腸にかけて，ハウストラの消失を認めた．

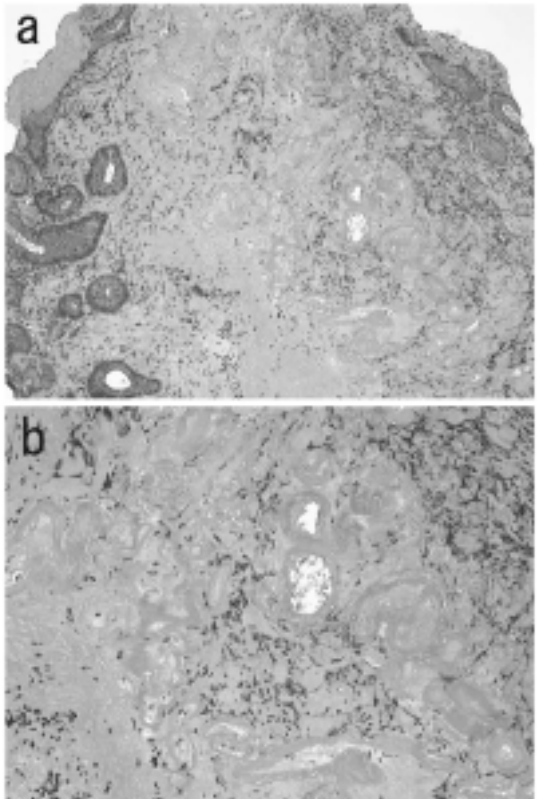

図 7　病理組織学的所見
暗青紫色調粘膜より採取した生検標本は粘膜固有層内の細～小動静脈群に高度な硝子様肥厚による狭窄，閉塞や石灰化を認めた．
HE,×40（図7a），HE,×400（図7b）

稀な疾患ではあるが，最近の斎藤ら[4]の報告を含め，約 60 例の報告があり，その臨床的特徴は，川端ら[5]により詳細にまとめられている．それによれば，中高齢者を中心に発症し，罹患部位は，全例が右結腸であり，そのうち約 3 分の 2 は横行結腸まで達し，なかには更に肛側結腸に及ぶ症例もある．症状は腹痛，嘔吐が多いが，無症状例も約 2 割存在する．画像所見としては，腹部単純 X 線で石灰化像を約 9 割に認め，注腸 X 線では，母指圧痕像や壁の硬化像を 5 割強に認める．内視鏡所見としては，暗青色な粘膜の色調変化が特徴的で，治療は，保存的治療と手術が，ほぼ半数ずつ行われている．

本疾患の診断は，松岡ら[6]が述べる如く，本疾患の存在を念頭に，上記画像・内視鏡所見に着目すれば，比較的容易である．自験例では，腹部 X 線，ＣＴ検査にてイレウス像と，本疾患に特徴的な血管に沿う微小石灰化像を認め，注腸 X 線では右結腸壁の硬化像を認め，大腸内視鏡では，糜爛・潰瘍を伴う粘膜の青色調，さらに静脈血管拡張を認め，本症を強く疑った．イレウスの発症機序として，狭窄には至っていないが，右結腸の壁肥厚を来たしており，そのための蠕動障害，すなわち機能性イレウスを呈したものと考えた．静脈硬化により生じる結腸の器質的変化は，症例により程度に差があり，そのため個々の症状・所見は多少の違いを生じるものと推察される．

組織学的な特徴としては，岩下ら[2]の報告に詳しく，大腸壁及び腸間膜の静脈壁に著明な繊維性肥厚と石灰化を認め，粘膜固有層では血管周囲を中心に著明な膠原線維の沈着，粘膜下層の高度な線維化を認める．さらに，石灰化した静脈に近接した動脈にも石灰化を認めることがある．自験例では，同様な所見に加え，粘膜の糜爛・潰瘍も認められたが，粘膜固有層・粘膜下層の病変は，静脈鬱滞による 2 次的な変化と考えられる．

治療に関しては，本症は慢性に経過するのが特徴であることから，山田ら[7]は，腸管壊死や狭窄をきたしていなければ，保存療法を考慮すべきと述べている．しかし，6 年にわたる保存的治療で症状が軽快せず，手術を受けた症例[8]や，再発再燃を繰り返す症例[9][10]があり，斎藤ら[4]及び川端ら[5]の報告の如く，長期的には約半数が，大腸切除術を選択せざるを得ない状態になると思われる．

幸い，坂下ら[11]報告によると，大腸亜全摘術後の予後は良好とのことであった．自験例は大建中湯内服にて，1年4ヶ月の間，ほぼ無症状で経過している．ただし，数日で軽快するイレウスを数回繰り返しており，今後症状の増悪を来せば，大腸切除を余儀なくされる可能性もあると思われる．

以上，保存療法で症状が軽快した静脈硬化性大腸炎の1例を報告したが，病因・発生機序・進行性の有無など不明な点が多く，今後の更なる検討が必要である．

謝　　辞

本疾患の病理学的検索に御指導頂いた，当院の病理医である草野五男先生に深謝致します．

文　　献

1）小山登，小山洋，花島得三，本間光男，松原長樹，藤崎順子，下田忠和．慢性的経過を呈した右側狭窄型虚血性大腸炎の1例．胃と腸 **26**：455-460（1991）

2）岩下明徳，竹村聡，山田豊，長谷川修三，八尾隆史，宇都宮尚，平川克哉，黒岩重和，　村山寛，飯田三雄，八尾恒良．　原因別に見た虚血性腸病変の病理形態．胃と腸 **28**：927-941（1993）

3）Yao T, Iwasita A, Hoashi T, Matsui T, Sakurai T, Arima S, Ono H, Schlemper RJ. Phlebosclerotic colitis：Value of radiography in diagnosis-Report of three cases. Radiology **214**：188-192,（2000）

4）斎藤和子，猿谷真也，田中優子，鈴木秀行，丸橋恭子，鷲田雄二．静脈硬化性大腸炎の1例．Progress of Digestive Endoscopy. **65**：10 2 -10 3（2004）

5）川端英博，高瀬郁夫，村田陽念，渡辺卓也，味岡洋一，渡辺英伸．若年発症の Phlebosclerotic colitis（静脈硬化性大腸炎）の1例．胃と腸 **38**：1468-1476（2003）

6）松岡正記，吉田行哉，速水陽子，早川和雄，遠藤寛子，山名大吾，弓場孝治，猛尾弘照．画像上特徴的所見を呈した静脈硬化性大腸炎の一例．Progress of Digestive Endoscopy. **65**：100-101（2004）

7）山田六平，山本裕司，佐藤勉，森永聡一郎，野口芳一，吉田悟，松本昭彦，鈴木亮一，大越隆文．静脈硬化性虚血性腸炎の1例．外科 **64**：465-468（2002）

8）津田政広，窪田伸三，中村哲也，坂口一彦，魚川裕加，犬島浩一，福井広一，三浦正樹，小出亮，由宇芳才，奥村修一，藤森孝博，前田盛，入江一彦．約6年間慢性に経過し，家族性発症した静脈硬化症による虚血性腸病変の1例．胃と腸 **30**：709-714（1995）

9）大橋一雅，出月康夫，奥山正治，今井龍雄．結腸静脈の石灰化を伴った広範囲の狭窄型虚血性結腸炎の1例．日臨外会誌 **53**：1660-1664（1992）

10）帆足俊男，前田和弘，松井敏幸，八尾垣良，二見喜太郎，有馬純孝，岩下明徳，中武幸一．著明な静脈の石灰化を伴った静脈硬化症による虚血性腸病変の1例．胃と腸 **28**：967-973（1993）

11）坂下吉弘，橋本泰司，上松瀬新，高村通生，岩子寛，繁本憲文．イレウスにて発症した静脈硬化性大腸炎の1例．日臨外会誌 **65**：2967-2971（2004）

（受付：2007．3．8）
（受理：2007．6．11）