リンパ節転移を伴った十二指腸Gastrointestinal stromal tumorに対し膵頭十二指腸切除術を施行した1例

小林　基之[1)]，松田　信介[1)]，佐藤　梨枝[1)]，永井　盛太[1)]
鈴木　英明[1)]，伊佐地秀司[2)]
永井病院外科[1)]，三重大学医学部附属病院肝胆膵移植外科[2)]

A CASE OF SUBTOTAL STOMACH PRESERVING PANCREATICODUODENECTOMY FOR DUODENAL GASTROINTESTINAL STROMAL TUMOR WITH LYMPH NODE METASTASES

Motoyuki KOBAYASHI[1)], Shinsuke MATSUDA[1)], Rie SATO[1)], Moritaka NAGAI[1)]
Hideaki SUZUKI[1)], Shuji ISAJI[2)]
Department of Surgery, Nagai Hospital[1)],
Hepatobiliary Pancreatic and Transplant Surgery, Mie University Graduate School of Medicine[2)]

要　　旨

症例：62歳，男性．主訴：心窩部不快感．上部消化管内視鏡検査でVater乳頭より肛門側の第2部前壁から乳頭側にかけて2/3周を占める潰瘍を伴った不整な隆起性病変がみられ，生検でc-kit陽性，CD34陽性にてGastrointestinal stromal tumor（以下GIST）と診断，手術を施行した．術中，腫瘍と膵との切離は可能で乳頭を温存した十二指腸部分切除が可能であったが，リンパ節転移が判明したため亜全胃温存膵頭十二指腸切除を施行した．腫瘍は大きさ5.5×4.6×2.2㎝，割面は境界明瞭な白色の粘膜下腫瘍で，病理検査では，膵への浸潤はみられなかった．13b，14dリンパ節に3個の転移がみられた．術後経過：術後5か月肝転移が出現したためイマチニブの投与を開始し，術後2年の現在肝転移の増悪なく外来にてイマチニブを続行中である．十二指腸GISTでリンパ節転移が疑われる場合は，積極的にリンパ節郭清を伴う膵頭十二指腸切除を行う必要があると考えられた．

キーワード：十二指腸GIST，リンパ節転移，膵頭十二指腸切除

緒　　言

Gastrointestinal stromal tumor（以下GIST）は全消化管を通じてみられるが，十二指腸に発生する割合は4.5％と少ない．また，GISTはリンパ節転移を来すことは稀であり，本邦ではリンパ節転移を伴った十二指腸GIST報告例も過去に5例を認めるのみである．今回，我々はリンパ節転移を伴った十二指腸GISTの1切除例を報告する．

症　　例

症例：62歳，男性

主訴：心窩部不快感

既往歴：32歳時，十二指腸潰瘍

現病歴：2か月前から心窩部不快感を自覚し始め，市販薬を内服するも症状が改善しないため来院した．

初診時現症：身長163㎝，体重 67kg，体温 36.6℃，血圧 121/81㎜Hg，胸腹部に特記すべき所見なし．

血液検査成績：末梢血液検査ではWBC6400/㎣，Hb15.5g/dl，Plt18.8万/㎣と異常なく，生化学的検査ではALB4.6g/dl，T-Bil0.6g/dl，GOT20U/l，LDH251U/l，BUN28.5㎎/dl，Cr1.14㎎/dlと腎機能異常を認めた．腫瘍マーカーではCEA10.0ng/ml，CA19-9 5.8U/ml，AFP3.2ng/mlとCEAの高値を認めた．

上部消化管内視鏡検査：Vater乳頭より肛門側の第2部前壁から乳頭側にかけて2/3周を占める中心に潰瘍を伴った不整な隆起性病変がみられたが，隆起部の粘膜異常はなく，粘膜下腫瘍が疑われた（図1a,b）．潰瘍底からの生検では紡錘型細胞の束状増生がみられ，免疫染色ではc-kit陽性，CD34陽性で，十二指腸GISTと診断した（図2a,b）．

低緊張性十二指腸造影：十二指腸膵臓側で下行脚から水平脚にかけて大きさ4.0×2.2㎝の陥凹を伴う不整な隆起性病変を認めた．Vater乳頭と病変との距離は1㎝程度であった（図3）．

腹部CT：十二指腸第2部下端に造影効果を有する壁肥厚を認めた（図4a）．3DCTでは中心に陥凹を伴う不整な隆起として描出された，膵管，胆管とは離れており，乳頭開口部への腫瘍浸潤は認めなかった（図4b）．腫瘍近傍に腫大したリンパ節はなく遠隔転移もみられなかった．

腹部MRI：T1強調画像にて低信号，T2強調画像にて比較的高信号を示す腫瘤で膵との境界は明瞭であった．腫瘍は拡散強調画像で高信号を呈した．

以上の所見より腫瘍は十二指腸前壁の第2部から乳頭側に存在していたが，画像上は腫瘍の膵浸潤を認めず，腫瘍とVater乳頭の間も離れていると考えられたため，膵を温存した十二指腸部分切除術を予定し手術を施行した．

手術所見：腫瘍は横行結腸間膜に癒着していたが，腹膜播種はなく，癒着した横行結腸間膜を合

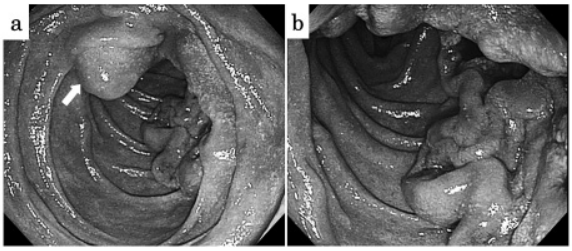

図1　上部消化管内視鏡検査
Vater乳頭（矢印）より肛門側の第2部の前壁から乳頭側に中心に潰瘍を伴った不整な隆起性病変がみられた（a,b).

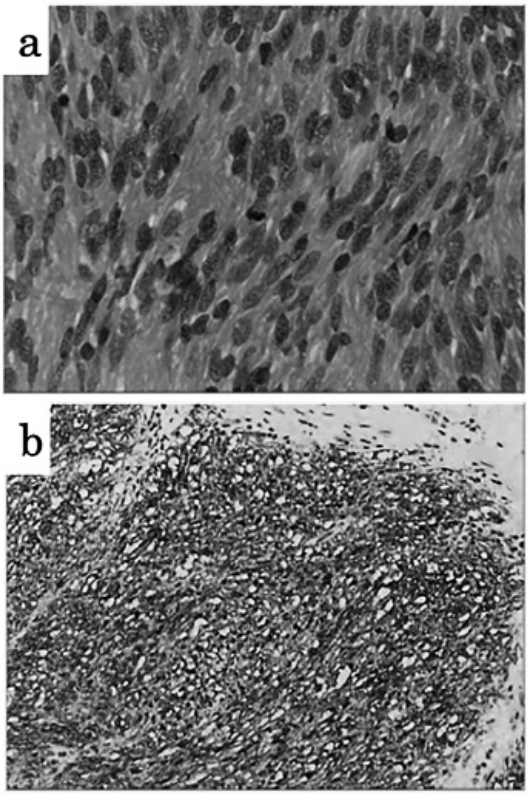

図2　生検所見
a；HE×400．紡錘形の腫瘍細胞が束状に増生している．
b；免疫染色×100．腫瘍細胞はc-kit陽性であった．

図3　低緊張性十二指腸造影
十二指腸膵臓側で第2部から第3部にかけて大きさ4.0×2.2㎝の陥凹を伴う不整隆起病変（矢印）を認めた．

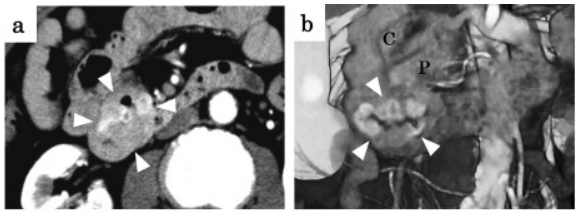

図4　腹部CT所見
a；腫瘍（矢印）造影CT水平断では十二指腸第2部下端に造影効果を有する壁肥厚を認めた．
b；3DCTでは中心に陥凹をともなう不整な隆起として描出された，膵管（P)，胆管（C)とは離れていた．

併切除し膵頭部を露出すると十二指腸第2部から第3部にかけて前壁から乳頭側に存在する腫瘤を認めた（図5a）．腫瘍と膵との切離は可能でVater乳頭を温存し，腫瘍を乳頭より肛門側の十二指腸第2部と共に膵から切離した（図5b）．この時点で十二指腸部分切除が可能と判断したが，念のため領域リンパ節の検索を行ったところ下膵十二指腸動脈周囲に1.5cmの硬いリンパ節（#13bリンパ節）を認めた．術中迅速病理検査で原発巣と同様の細胞の増生がみられ，リンパ節転移と診断されたため，リンパ節郭清を伴う亜全胃温存膵頭十二指腸切除を施行した．

摘出標本所見：腫瘍は大きさ5.5×4.6×2.2cm，急峻な立ち上がりを示す正常粘膜を伴った隆起と深い潰瘍を形成しており（図6a），割面は境界明瞭な白色の粘膜下腫瘍であった（図6b）．

組織学的所見：HE染色では，紡錘形から上皮様の細胞が束状の増生を示し，十二指腸の筋層を離断して増殖していた．被膜の形成はみられなかったが，境界は明瞭で膵への浸潤もみられなかった．15/50HPFsの核分裂像を認めた．免疫染色ではc-kit，CD-34が陽性で，MIB-1陽性率は2％であった．郭清リンパ節20個中3個（#13b，14dリンパ節）に転移がみられた．

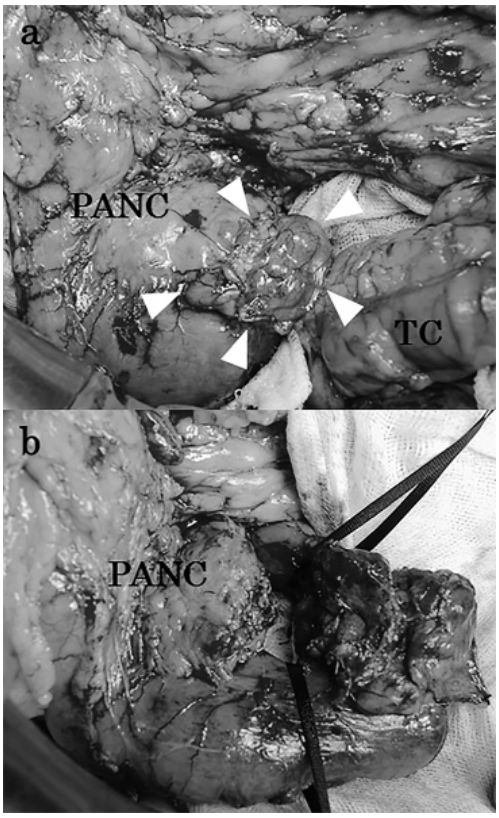

図5　術中所見
a；十二指腸第2部から第3部にかけて前壁から膵臓側に存在する腫瘍（矢印）を認めた．PANC；膵頭部，TC；横行結腸
b；Vater乳頭を温存し，腫瘍を十二指腸と共に膵から切離した．

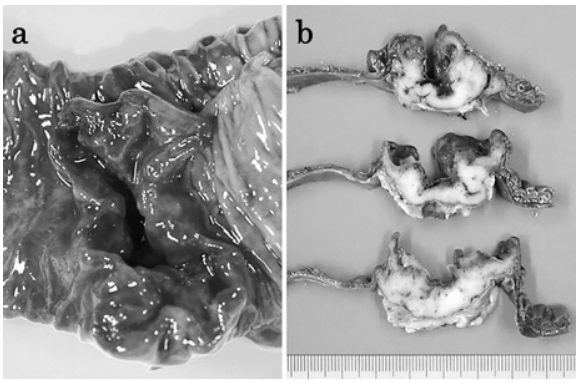

図6　摘出標本
a；十二指腸の急峻な立ち上がりを示す正常粘膜を伴った隆起と深い潰瘍を形成していた．
b；割面は境界明瞭な白色の充実性腫瘍であった．

以上より，十二指腸第2部原発GIST，Clinically malignantと診断した．

術後経過：術後5か月S6に肝転移が出現したためイマニチブの投与を開始し，術後2年の現在，転移巣はコントロールされており化学療法を続行中である．

考　　察

GISTは消化管間葉系腫瘍の大部分を占める腫瘍で，消化管筋間神経層に存在するペースメーカー細胞であるCajalの介在細胞由来の腫瘍と考えられている．GISTはKITタンパク質を発現し，c-kit遺伝子ないし血小板由来増殖因子α遺伝子の変異を有する消化管腫瘍で，免疫染色によってc-kitまたはCD34が陽性を示すものをGISTと診断している．GISTは食道から直腸まで全消化管を通じて発生するが，発生部位は胃が約60～70％と多く，次いで小腸が約20～30％で，十二指腸を原発とする頻度は約4.5％と比較的稀である[1]．

本邦では，十二指腸原発のGISTはHirotaら[2]によってGISTの概念が明確化された1998年から2010年の間に104例の報告がみられる[3]．その後2014年12月までに自験例を含め新たに38例の報告があり，あわせて142例を検討した．年齢は18～88歳，平均59.6歳，男女比は1.5：1と男性に多かった．腫瘍の最大系は1.2～20cm，平均6.3cm，発

生部位は十二指腸第2部が56.3％と最も多く，次いで第3部23.2％，第1部16.2％，第4部4.2％の順であった．部位別の手術術式でみると第2部では膵頭十二指腸切除が57.5％と過半数に行われていたが，第1部では52.2％に十二指腸部分切除が，30.4％に十二指腸を含めた幽門側胃切除が行われていた．第3部，第4部ではほとんどの症例に十二指腸部分切除が行われていた（表1）．

原発GISTの治療は外科治療が第1選択であり，臓器機能温存を考慮した部分切除が推奨されているが[4]，十二指腸のGISTはその解剖学的特徴のため種々の術式が選択されている．十二指腸第2部乳頭側に存在する場合，特にVater乳頭との距離が近く乳頭機能の温存が不可能である場合や，膵への腫瘍浸潤が疑われるなどの場合に膵頭十二指腸切除が選択されることが多い．本邦報告例の142例でも第2部に発生した80例中乳頭側の38例に対しては34例（89.5％）に膵頭十二指腸切除が行われていた（表1）．一方，部分切除による完全切除と膵頭十二指腸切除においては予後に差がなく，膵頭十二指腸切除に術後合併症が多いとする報告もみられる．Johnstonらは十二指腸GIST96例（部分切除58例，膵頭十二指腸切除38例）を検討し，再発に影響をおよぼすのは腫瘍の生物学的因子で，術式による差はなく，膵頭十二指腸切除群は入院期間が長く，術後合併症の頻度も高いためできる限り部分切除を行うべきであると述べている[5]．Kamathらも十二指腸GIST41例（部分切除30例，膵頭十二指腸切除11例）を検討し，術後合併症は高リスク群と膵頭十二指腸切除群に多く，再発は高リスク群と潰瘍性病変に多いことを指摘し，やはり術式による差は認めていない[6]．最近では乳頭側の病変に対する十二指腸部分切除の報告[7,8]も散見される．自験例も十二指腸前壁から乳頭側の病変で，比較的大きな腫瘍であったが，術前の画像検査では膵浸潤を疑わせる所見はなく，乳頭からの距離も確保できると判断し，膵を温存した部分切除を予定した．実際に膵からの切離は可能で，組織学的にも膵浸潤はなかったが，術中にリンパ節に転移を認めたため術式を変更した．

GISTのリンパ節転移は稀であり，Dematteoらによれば GIST200例中リンパ節転移は6例（3％），Miettinenらは，十二指腸GIST156例中リンパ節転移は1例も認めなかったと報告している[9,10]．本邦報告142例中リンパ節転移を認めた症例は自験例を含めて6例（4.2％）であった（表2）[11～15]．6例の腫瘍径は3.3～10㎝，平均6.5㎝で全十二指腸GISTの平均腫瘍径6.3㎝と差はなかった．核分裂

表1　十二指腸 GIST 本邦報告例 142 例の発生部位と術式

	発生部位	第1部：23例（16.2%）	第2部：80例（56.3%）	第3部：33例（23.2%）	第4部：6例（4.2%）
術式	十二指腸部分切除	12例（52.2%）	30例（37.5%）	29例（87.9%）	6例（100%）
	幽門側胃切除※	7例（30.4%）	2例　（2.2%）		
	膵頭十二指腸切除	4例（17.4%）	46例（57.5%）	3例　（9.0%）	
	切除不能		1例　（1.3%）	1例　（3.0%）	

十二指腸第2部の部位，術式不明例を除く63例の内訳
乳頭側側38例；部分切除24例(10.5%)，膵頭十二指腸切除34例(89.5%)
乳頭対側25例；部分切除20例(80.0%)，幽門側胃切除2例(8.0%)，膵頭十二指腸切除3例(12.0%)
※；十二指腸部分切除兼幽門側胃切除

表2　リンパ節転移を伴った十二指腸 GIST の本邦報告例

	報告者	年齢/性	部位	径(cm)	核分裂像	同時転移	術式	転移リンパ節	予後
1	平田	45/F	第1部	5.3	ほぼなし	なし	局所切除⇒PD	#12.13	21M無再発生存
2	大下	56/M	第2部,乳頭側	6	15/50HPF	なし	PD	#13b	12M肝転移35M死亡
3	杉原	50/F	第3部	10	記載なし	肝	PD+肝切	#14v	3M無再発生存
4	清水	78/F	第1部	3.3	記載なし	肝	PD+肝切	#6	15M無再発生存
5	大塚	65/M	第2部,乳頭側	9	0-1/50HPF	腹膜	PPPD	#13	11M無再発生存
6	自験例	62/M	第2部,乳頭側	5.5	15/50HPF	なし	SSPPD	#13.14d	5M肝転移24M生存

HPF；high power field，PD;膵頭十二指腸切除，PPPD；幽門輪温存膵頭十二指腸切除，
SSPPD；亜全胃温存膵頭十二指腸切除

像に関しては2例（33.3％）が高リスク群であったが，2例（33.3％）は核分裂像をほとんど認めなかった．全例に膵頭十二指腸切除が行われていたが，6例中3例（50％）に同時性転移を認め，2例（33.3％）は術後1年以内に肝転移再発を来しており，リンパ節転移を伴う十二指腸GISTは極めて悪性度が高いと考えられた．GIST診療ガイドラインでは系統的リンパ節郭清の臨床的意義は認められず，リンパ節の郭清は転移リンパ節のpick-up郭清で十分とされているが[4]，この領域を膵頭十二指腸切除なしでリンパ節郭清を行う事は容易ではない，自験例も術後の病理検査で転移を疑ったリンパ節以外にも14dリンパ節転移を認めており，pick-up郭清では不十分であったと考えられ，リンパ節転移があった場合は腫瘍を遺残させないためにはリンパ節郭清を伴う膵頭十二指腸切除が必要である．しかし，自験例も局所再発は無いが，早期に肝転移をきたしており，リンパ節転移を伴う十二指腸GISTは極めて悪性度が高く，根治切除できた場合も術後のイマチニブなどの分子標的薬による補助療法が必要と考えられた．

今回我々は極めて稀な，リンパ節転移を伴う十二指腸GISTを経験したが術中にリンパ節転移が疑われる場合は積極的にリンパ節郭清を伴う膵頭十二指腸切除を行う必要があると考えられた．

文　　献

1）Pidhorecky I, Cheney RT, Kraybill WG, Gibbs JF. Gastrointestinal stromal tumors: current diagnosis, biologic behavior, and management. Ann Surg Oncol. **7**: 705–712(2000)

2）Hirota S, Isozaki K, Moriyama Y, Hashimoto K, Nishida T, Ishiguro S, Kawano K, Hanada M, Kurata A, Takeda M, Muhammad Tunio G, Matsuzawa Y, Kanakura Y, Shinomura Y, Kitamura Y. Gain-of-function mutations of c-kit in human gastrointestinal stromal tumors. Science. **279**: 577–580(1998)

3）中川直哉，佐々木秀，小林健，内藤浩之，立本直邦，村上義昭．十二指腸水平脚原発GISTに対して膵温存十二指腸部分切除術を施行した1例．手術．**64**: 1045–1049(2010)

4）日本癌治療学会，日本胃癌学会，GIST研究会編．GIST診療ガイドライン．第3版．41–42. 東京，金原出版.(2014)

5）Johnston FM, Kneuertz PJ, Cameron JL, Sanford D, Fisher S, Turley R, Groeschl R, Hyder O, Kooby DA, Blazer D 3rd, Choti MA, Wolfgang CL, Gamblin TC, Hawkins WG, Maithel SK, Pawlik TM. Presentation and management of gastrointestinal stromal tumors of the duodenum: a multi-institutional analysis. Ann Surg Oncol. **19**: 3351–3360(2012)

6） Kamath AS, Sarr mg, Nagorney DM, Que FG, Farnell MB, Kendrick ML, Reid Lombardo KM, Donohue JH. Gastrointestinal stromal tumour of the duodenum: single institution experience. HPB(Oxford). **14**: 772–776(2012)

7）浅海信也，井谷史嗣，久保田哲史，久保慎一郎，熊野健二郎，黒瀬洋平，野島洋樹，中野敢友，吉岡孝，佐々木寛，室雅彦，金仁洙，高倉範尚．十二指腸原発GISTに対して膵温存十二指腸切除術を施行した1例．癌と化療．**37**：2786–2788(2010)

8) 中嶌雅之，横溝博，寺本知晶，木村有，林亨治，平田稔彦．膵臓側の十二指腸部分切除術を施行した乳頭近傍に発生した十二指腸GISTの1例．手術．**64**：119–123(2010)

9) DeMatteo RP, Lewis JJ, Leung D, Mudan SS, Woodruff JM, Brennan MF. Two hundred gastrointestinal stromal tumors: recurrence patterns and prognostic factors for survival. Ann Surg. **231**: 51–58(2000)

10）Miettinen M, Kopczynski J, Makhlouf HR, Sarlomo-Rikala M, Gyorffy H, Burke A, Sobin LH, Lasota J. Gastrointestinal stromal tumors, intramural leiomyomas, and leiomyosarcomas in the duodenum: a clinicopathologic, immunohistochemical, and molecular genetic study of 167 cases. Am J Surg Pathol. **27**: 625–641(2003)

11）平田静弘，川本雅彦，中島洋，山崎徹，永渕一光，岸川英樹，米増博俊．リンパ節転移を伴った十二指腸stromal tumorの1例．日消外会誌．**31**：2085–2089(1998)

12）大下裕夫，種村廣巳，菅野昭宏，日下部光彦，波頭経明，石原和浩，安江紀裕，坂下文夫，山田鉄也．リンパ節転移を伴い術後肝転移をきたした十二指腸原発malignant gastrointestinal stromal

tumor(GIST)の1例；本邦報告例の検討．消外．**26**：251–256(2003)

13）杉原重哲，鶴田豊，外山栄一郎，田中睦郎，瀬戸口美保子．肝転移を伴った十二指腸原発gastro-intestinal stromal tumorの1切除例．日消外会誌．**38**：1561-1566(2005)

14）清水哲也，城戸泰洋，小林俊介，渡会伸治，嶋田紘．肝転移，リンパ節転移を伴った十二指腸GISTの1例　本邦報告十二指腸GIST79例の検討．日外科系連会誌．**30**：738–743(2005)

15）大塚裕之，村上義昭，上村健一郎，首藤毅，城間紀之，末田泰二郎．有茎性壁外性発育を呈した十二指腸GISTの1例．日臨外会誌．**75**：2203–2209(2014)